Lane Medical Library

Aus der Chirurgischen Abteilung des
Städt. Krankenhauses Ludwigshafen
Chef-Arzt: Professor Dr. L. Simon

Vergleich der heute üblichen Behandlungs-Methoden beim Ulcus ventriculi und duodeni

INAUGURAL-DISSERTATION

zur Erlangung der Doktorwürde
einer Hohen Medizinischen Fakultät
der Ruprecht-Carls-Universität zu Heidelberg in Baden

Vorgelegt von

Leopold Dietzel

aus Alsenborn (Rheinpfalz)

1935

J Kruse & Söhne, Buchdruckerei, Bruchsal in Baden

Gedruckt mit Genehmigung der medizinischen Fakultät
der Universität Heidelberg.

Tag der mündlichen Prüfung: 22. Dezember 1934.

Dekan: Prof. Dr. C. Schneider.
Referent: Prof. Dr. Kirschner.

1935.

Wenn im folgenden die an der chirurgischen Abteilung des Städt. Krankenhauses Ludwigshafen a. Rh. in der Zeit von 1922 bis 1932 operativ und intern behandelten Magen- und Duodenalgeschwüre besprochen werden, so geschieht es nicht nur, um Erfolge und Mißerfolge zu veröffentlichen, sondern insbesondere deshalb, weil es immer noch an Arbeiten fehlt, die gleichzeitig über die Ergebnisse der internen und chirurgischen Behandlung an ein und derselben Abteilung berichten. Zahlreiche Statistiken über die Erfolge einerseits der internen Therapie, andererseits über die Erfolge der chirurgischen Behandlung liegen vor, doch geben diese Arbeiten in ihrer Zusammenfassung keinen Ueberblick über den Wert der verschiedenen Behandlungsmethoden, da sie meist nicht vergleichbar sind. Unsere Fragestellung lautet, wie hoch ist die Heilungsziffer bei der internen, wie hoch bei der operativen Behandlung, welcher Methode ist der Vorzug bei den einzelnen Ulcuskranken zu geben? Ein Vergleich der Resultate interner und chirurgischer Behandlung stößt schon oft bei anderen Zusammenstellungen aus dem Grunde auf Schwierigkeiten, weil sie aus nicht gleichwertigem Material bestehen, die Nachuntersuchungen nicht nach gleichen Zeiträumen vorgenommen werden und die Beurteilung nach verschiedenen Gesichtspunkten erfolgt und nicht immer ganz objektiv eingestellt ist. In unserer Statistik werden neben den Heilungsfällen der internen und chirurgischen Behandlung auch die Ergebnisse der einzelnen Operationsmethoden an der hiesigen Klinik besprochen, wenngleich sie nicht ohne weiteres rein zahlenmäßig miteinander verglichen werden können, da z. B. die Operationsmethode Billroth I hier als die Methode der Wahl gilt, die Methode Billroth II aber nur dann angewendet wird, wenn die Billroth I-Methode nicht ausführbar ist. Es werden also die schwereren Fälle bei uns ausschließlich der Billroht II-Methode zugewiesen, wodurch diese gegenüber Billroth I von vorneherein belastet ist.

Das hier besprochene Material besteht aus 619 Fällen, die sich auf die einzelnen Behandlungsarten folgendermaßen verteilen:

Rein intern behandelt:	84.
Gastroenteroanastomosen:	279.
(davon bei perforierten Ulcera:	96.)
Resektionen:	238.
Probelaparotomien (auf Grund positiver Röntgenbefunde, ohne daß bei der Operation Ulcera gefunden werden konnte):	24.
Wiederherstellung des alten Weges wegen G. E.-Beschwerden:	7.

Außerdem wurden 5 perforierte Ulcera übernäht und 2 perforierte Ulcera drainiert.

In 221 Fällen handelte es sich um ein Ulcus duodeni, in 144 Fällen um ein Ulcus der kleinen Kurvatur, in 225 Fällen um ein Ulcus pylori, in 12 Fällen um ein Ulcus pepticum jejuni und 2 mal um Ulcera der großen Kurvatur.

221 Duodenalgeschwüre stehen also 369 Magengeschwüren gegenüber, was einem Verhältnis von Ulcus duodeni : Ulcus ventriculi wie 1 : 1,67 entspricht. Dieses Häufigkeitsverhältnis entspricht ungefähr den Angaben von Hart und Gruber, die das Verhältnis Ulcus duodeni : Ulcus ventriculi mit 1 : 1,4 bzw. 1 : 1,8 fanden. Nach hiesigen Feststellungen haben die Ulcera duodeni im Lauf der letzten Jahre an Häufigkeit erheblich zugenommen.

Was die Beteiligung der Geschlechter anbelangt, so entfallen auf 511 Männer (83 %) 108 Frauen (17 %). Die Häufigkeit des Auftretens von Magen- und Zwölffingerdarmgeschwüren verhält sich bei Männern und Frauen wie 4,73 : 1. Bei den Frauen war das Magengeschwür 3,6 mal so häufig als das Zwölffingerdarmgeschwür, bei den Männern das Ulcus ventriculi im Vergleich zum Ulcus duodeni 1,5 mal so häufig.

Was das Alter anbelangt, so hatten 26 (20 Männer, 6 Frauen) das 20. Lebensjahr noch nicht erreicht (= 5 %). Zwischen dem 20. und 30. Lebensjahr standen 138 (M. 114, F. 24) = 23 %, zwischen dem 30. und 40. 154 (M. 132, Fr. 22) = 25 %, zwischen dem 40. und 50. 136 (M. 109, Fr. 27) = 22 %, zwischen dem 50. und 60. 115 (M. 101, Fr. 14) = 19 %, zwischen dem 60. und 70. 24 (M. 21, Fr. 3) = 4 %. 2 Männer standen im Alter von 71 bzw. 75 Jahren.

Von den 619 Ulcuskranken, die während der 11 Jahre (1922 mit 1932) hier behandelt wurden, konnten annähernd 400 erfaßt werden, da die einzelnen Adressen großenteils nicht mehr zutrafen, neue nicht oder nur unvollständig zu erreichen waren. Die große Anzahl der auf diese Art ausgefallenen Patienten erklärt sich dadurch, daß während der Besatzung der Pfalz viele Familien ausgewiesen wurden, bezw. freiwillig ihren Wohnsitz wechselten. Nachuntersuchungen wurden dort vorgenommen, wo die Beantwortung des ausgesandten Fragebogens keine Klarheit ergab. Des öfteren konnte dabei festgestellt werden, daß sich nach der persönlichen Aussprache ein günstigeres Behandlungsresultat ergab als bei der Durchsicht der schriftlichen Antworten zu erwarten gewesen wäre. Viele Patienten sahen in dem übersandten Fragebogen eine behördliche Anfrage und glaubten nun, in der Hoffnung materielle Vorteile erlangen zu können (z. B. Rente), ihre zum Teil noch bestehenden Krankheitserscheinungen übertreiben zu müssen. So gaben z. B. einige bei der Nachuntersuchung für völlig gesund Befundene wesentliche Beschwerden an. In einem anderen Falle begründete ein sich jetzt gesund fühlender, ehemaliger Patient die Nichtbeantwortung des Fragebogens mit

der Bemerkung: „Seitdem er gesund sei ‚wolle er nichts mehr vom Arzt wissen."

Unser Material wird in 4 Erfolgsgruppen eingeteilt:

Gruppe I: Völlig arbeitsfähig ohne Magenbeschwerden.

Gruppe II: Völlig arbeitsfähig, jedoch hie und da leichte Beschwerden wie: Saures Aufstoßen, manchmal Obstipation, Nichtvertragen von zu sauren oder schwereren Speisen (Rauchfleisch mit Sauerkraut).

Gruppe III: Arbeitsunfähig wegen bestehender Magenbeschwerden.

Gruppe IV: Verschlechterung des Befindens trotz Therapie.

Die Gruppen I und II enthalten also die zufriedenstellenden Resultate, Gruppe III die ungeheilten, Gruppe IV die noch weiter verschlechterten Fälle.

Jahrgang	Gruppe I	Gruppe II	Gruppe III	Gruppe IV	Gesamtzahlen
1922	20	6	2		28
1923	31	10	4		45
1924	28	10	5		43
1925	18	8	10		36
1926	20	6	4		30
1927	18	6	7		31
1928	18	8	4		30
1929	14	5	5		24
1930	17	7	9	2	35
1931	23	6	13		42
1932	23	17	12		52
Gesamtzahl	230	89	75	2	396
	= 58 %	= 22,5 %	= 19 %	= 0,5 %	

Vorstehende Tabelle enthält alle Ulcuskranken, die nachuntersucht wurden, eingeteilt nach Behandlungsjahr und Erfolgsgruppe. Es ergibt sich somit folgendes Gesamtergebnis:

Geheilt: 80,5 % { Vollkommen geheilt: 58,0 % / Bis auf geringe Beschwerden: 22,5 %

Ungeheilt: 19,0 %

Verschlechtert: 0,5 %

Zu den Todesfällen werden solche gerechnet, die in unmittelbarem Anschluß an die Operation zugrunde gingen. Bei den nur intern Behandelten ist kein Todesfall zu verzeichnen. Die Todesfälle werden eingeteilt nach ihren Ursachen: 1. Komplikationen (Herzinsuffizienz, Pneumonie, Embolie usw.), 2. Technische Fehler (Nahtinsuffizienz usw.) und 3. Infektionen (Peritonitis, Sepsis (meistens perforierte Ulcera)).

5 Patienten wurden völlig moribund eingeliefert, sie werden deshalb in der Statistik nicht berücksichtigt.

In unmittelbarem Anschluß an die Operation starben 49 Patienten = 7,6 %. Davon verstarben 22 perforierte Ulcera (19 an Peritonitis, 2 an Herzinsuffizienz, 1 an Verblutung), 8 Kranke mit nicht perforiertem Ulcus gingen an Pneumonie zugrunde, 3 an Verblutung, 7 an Herzinsuffizienz, 4 an Embolie und 5 an den Folgen von Nahtinsuffizienz.

Auf die Todesfälle und die Sektionsergebnisse soll genauer eingegangen werden, da sie ja besonders geeignet sind, auf die Fehler aufmerksam zu machen und zu zeigen, wie sie in Zukunft einzuschränken sind.

Die interne Behandlung.

Rein intern wurden hier 84 Magengeschwürkranke behandelt (71 Männer und 13 Frauen). In 20 Fällen handelte es sich um blutende Ulcera. Die restlichen 64 Fälle verteilen sich in Bezug auf ihre Lage folgendermaßen:

Ulcus duodeni:	24.
Ulcus der kleinen Kurvatur:	15.
Ulcus pylori:	24.
Ulcus pepticum jejuni:	1.

29 Fälle sind röntgenologisch einwandfrei als Ulcera festgestellt, bei 20 Fällen waren indirekte Symptome wie: Spasmus, hohe Sekretschicht, Aenderungen der Motilität oder des Tonus, ferner Verzögerungen der Entleerungszeit, Druckschmerz, narbige Veränderungen usw. nachweisbar. Lediglich bei 5 Patienten konnte röntgenologisch keine organische Magen- oder Darmwandveränderung festgestellt werden. Doch bot bei diesen Patienten das klinische Bild so klassische Ulcussymptome (wie Schmerz, Erbrechen, Blutung, Hyperacidität usw.), daß ein Ulcus als wahrscheinlich angenommen werden konnte. Fälle, bei denen die Diagnose: Ulcus nicht mit Sicherheit zu stellen war, bei denen aber trotzdem eine Ulcuskur vorgenommen wurde, fanden in der Statistik keine Aufnahme. 7 Patienten hatten bereits anderweitig einmal eine Diätkur gemacht, 4 Patienten sogar 2 Kuren. Die Kuren, die zu Hause durchgeführt wurden, konnten nicht berücksichtigt werden, da man aus Erfahrung nur zu sicher weiß, wie wenig vorschriftsmäßig sie dort durchgeführt

werden, und eine strenge Kur nur dann Erfolg versprechend sein kann, wenn gewissenhafte Befolgung der Anordnungen gewährleistet ist. Zur Anwendung gelangte hier die strenge sechswöchentliche Leubediät. Ausgeführt wurde sie nach folgendem Diätschema:

1. Woche: Milch — Sahne (von ¾ bis 1½ bis 2 Liter ansteigend) Verhältnis Milch : Sahne je nach Vertragen, 2 : 1 bzw. 3 : 1.
2. Woche: Hinzufügen von Leubesuppe, eventuell Hygiamaabkochung, Fleischgelee.
3. Woche: Hinzufügen von feinstem Cacao oder noch besser Racohout, eingeweichtem Zwieback, Griesbrei, Mondaminbrei, Eierschaumkuchen.
4. Woche: Hinzufügen von ganz weich gekochten Eiern, feinstem Gemüsepuree (Karotten, Erbsen), eingeweichtem Semmel (im ganzen höchstens zwei), Kartoffelbrei.
5. Woche: Hinzufügen von Kalbshirn, Kalbsbries, Tauben, Huhn, Kalbfleischhaschee.
6. Woche: Hinzufügen von magerem Fleisch, Tost mit Butter, Blumenkohl, Spargel, Spinat, Pudding von Gries oder Reis.

An obiges Schema wird natürlich nicht starr gehalten, sondern je nach dem Einzelfall wird modifiziert. Zu dieser Diät kommen noch Alkalien in Form von Natrium bicarb., Magnesia usta und Neutralon, bei Spasmen außerdem Atropin bzw. Octin.

Welches sind nun die Erfolge der internen Therapie? Völlig beschwerdefrei sind 47,4 % (= Erfolgsgruppe I); unter die Erfolgsgruppe II (ganz geringe Beschwerden, aber arbeitsfähig) fallen 23,7 %. 71,1 % sind somit als geheilt zu bezeichnen.

Augenblickliche Beschwerdefreiheit wurde durch die Kur bei allen erzielt. In $^2/_3$ der Fälle konnte auch röntgenologisch eine Besserung bzw. Heilung festgestellt werden. Sämtliche intern behandelten Ulcera, die geheilt wurden, sind mit Ausnahme eines Falles akute, nicht kallöse und nicht penetrierende Geschwüre. Die Aussichten auf Heilung sind also dann am besten, wenn das Ulcus noch nicht allzu lange besteht, das Ulcus demnach noch oberflächlich und klein ist. Allerdings ist aus diesem Ergebnis zu ersehen, daß auch ein nicht geringer Prozentsatz oberflächlicher Geschwüre übrigbleibt, die der internen Therapie trotzen. Wenn hier die Dauererfolge der nur intern Behandelten mit 71 % beziffert werden, so kann jedoch dieser Prozentsatz nicht endgültig als Maßstab für die Erfolge der internen Therapie gelten. In dieser Serie sind ja die kallösen, die penetrierenden, die stark blutenden oder die Fälle, denen eine Kur auch keine augenblickliche Besserung brachte, sodaß sie nach kurzem internen Behandlungsversuch der operativen Behandlung zugeführt werden mußten, nicht enthalten. Die Zahlen von Rüschen und Bahn mit 66 %, White mit 68 % bis 80 % dürften mit dem hiesigen Material verglichen, doch etwas zu hoch gegriffen sein.

Die Ergebnisse unserer internen Ulcustherapie lassen es als ratsam erscheinen, bei jedem acuten und chronischen Ulcus, sofern es sich nicht um ein kallöses, penetrierendes oder perforiertes Ulcus handelt, eine oder zwei Geschwürkuren durchzuführen und erst bei negativem Erfolg chirurgisch vorzugehen.

Die Gastroenteroanastomie.

Die operative Methode, die hier am häufigsten zur Anwendung gelangte, ist die Gastroenteroanastomie. Ausgeführt wurde sie bei den Fällen, bei denen gegen die Resektion eine Contraindikation bestand, wie weites Uebergreifen auf das Duodenum, schlechter Allgemeinzustand, kurzes Duodenum, unlösbare Verwachsung mit dem Pankreas usw. Die G. E. gilt also hier als eine Notoperation bei Patienten, bei denen die wünschenswerte radikale Entfernung des Ulcus nicht gut oder nur unter großer Lebensgefahr möglich ist.

Im Laufe von 11 Jahren wurde sie 279 mal ausgeführt. In 96 Fällen handelte es sich um perforierte Ulcera. Hierüber soll später gesondert berichtet werden. Die restlichen 183 Fälle verteilen sich auf 156 Männer und 27 Frauen. 3 Patienten standen zwischen dem 10. und 20. Lebensjahr (3 M.), 55 (44 M. und 11 Fr.) zwischen dem 20. und 30. Lebensjahr, 42 (36 M. und 6 Fr.) zwischen dem 30. und 40. Lebensjahr, 45 (38 M. und 7 Fr.) zwischen dem 40. und 50. Lebensjahr, 30 (28 M. und 2 Fr.) zwischen dem 50. und 60. Lebensjahr, 8 (7 M. und 1 Fr.) zwischen dem 60. und 70. Lebensjahr.

111 mal handelte es sich um Ulcus duodeni, 12 mal um Ulcus der kleinen Kurvatur und 60 mal um Ulcus pylori.

119 Fälle boten röntgenologisch direkte Ulcuszeichen, 47 indirekte und 12 mal konnte trotz positiven klinischen Befundes röntgenologisch ein pathologischer Befund nicht erhoben werden. 94 Patienten hatten bereits eine Diätkur gemacht, 22 Patienten 2 oder gar 3 Kuren ohne Erfolg.

In der Hauptsache wurde die G. E. als Gastroenteroanastomie retrocolica posterior und zwar in ⅓ der Fälle mit Verschluß des Pylorus nach Mertens, nur in Ausnahmefällen als Gastroenteroanastomia antecolica anterior, mit Braunscher Anastomose ausgeführt.

Bei diesen 183 G. E. G. E. wurden 6 Ulcera peptica (= 3,3 %) beobachtet, die später gesondert aufgeführt werden.

Von diesen 183 Gastroenteroanastomierten starben 7 (= 3,8 %):

Fall 1: 47 Jahre alte Patientin, seit 5 Jahren bestehendes Ulcus duodeni mit schwerem Vitium cordis starb 3 Tage nach der Operation (23. 4. 26): G. E. p. r. Pankreasapoplexie mit umschriebener Peritonitis.

Fall 2: 54 Jahre alter Hilfsmeister, seit 3 Jahren bestehendes Ulcus ventriculi (bereits 2 Leubekuren erfolglos gemacht), vollständig ausgehungert. Operation am 3. 10. 27: Es findet sich am Duodenum an der Vorderwand ein Ulcus, dessen Infiltration bis fast an die Gallengänge und bis zum Pylorus heranreicht. Außerdem findet sich ein zweites Ulcus, ebenfalls kallöser Art, mit Nischenbildung hoch oben etwa 2 Querfinger breit von der Cardia entfernt. Bei dem ungünstigen Sitz der beiden Ulcera und bei dem schlechten Allgemeinzustand des Patienten ist an eine Resektion nicht zu denken. Es wird aus diesem Grunde und um die verzögerte Magenentleerung zu beheben eine hintere isoperistaltische G. E. angelegt. Die Magenwand ist sehr brüchig, sodaß die Naht nur schwer durchzuführen ist. Vollkommener Verschluß der Bauchhöhle. — Am 16. 10.: Magenblutung. Kochsalz i. v., später Milzbestrahlung. Am 23. 10.: Exitus let. Der Sektionsbefund bestätigte die Blutung aus dem Magenulcus. Außerdem fand sich in beiden Lungen eitrige Bronchitis mit Absceßbildung in beiden Unterlappen.

Fall 3: 39 Jahre alter Modellschlosser, seit 10 Jahren bestehendes Ulcus, hat mehrere Leubekuren mit zeitweiligem Erfolg durchgeführt, lehnte mehrmals die vorgeschlagene Operation ab. Am 28. 12. 28 Operation: Ulcus an der Vorderwand des Pylorus. Nach dem Duodenum hin, 2 Querfinger unterhalb des ersten Ulcus ein zweites Ulcus. Wegen der Tiefe, in der das zweite Ulcus sitzt, ist eine Resektion, die beide Ulcera umfaßt, ausgeschlossen, weshalb man sich zu einer hinteren G. E. mit steiler kurzer Schlinge entschließt. Patient ist sehr unvernünftig, trinkt trotz Verbot Wasser, nimmt den Schlauch vom Tropfeinlauf weg und trinkt Kochsalz, schließlich seinen Urin. — Exitus letalis 17 Tage post op. Die Sektion ergab beiderseitige Bronchopneumonie, eitrige Bronchitis, Bronchiektasen, Emphysem.

Fall 4: 52 Jahre alter Mechaniker, seit 7 Jahren bestehendes Ulcus duodeni, ins Pankreas penetrierend, mit Pylorusstenose. Hochgradige Kyphoskoliose. Dilatatio et Adipositas cordis. Exitus let. 3 Tage nach der Operation (h. G. E.) an Herzinsuffizienz.

Fall 5: 54 Jahre alte Frau, seit 2 Jahren bestehendes Ulcus duodeni mit starkem Erbrechen. Bereits 2 Kuren ohne Erfolg gemacht. Mitralstenose. H. G. E. am 23. 4. 31. Exitus let. am 17. 5. 31. Sektionsbefund: Endocarditis fibrinosa der Mitralklappe, Kugelthrombus in der linken Herzkammer. Lungenoedem. Milzinfarkt, Niereninfarkte. Thrombose der linken Art. carotis. Ischämischer Herd der rechten Hirnhemisphere.

Fall 6: 58 Jahre alter Wirt mit starker Adipositas, Leberzirrhose und stenosierendem Ulcus duodeni. Am 11. 5. 34 h. G. E. Am 12. 5. doppelseitige Unterlappenpneumonie. Am 23. 5., nachdem die bronchopneumonischen Erscheinungen auf beiden Lungen zurückgegangen waren, Perforation an der G. E.-Stelle. Exitus am gleichen Tage.

Fall 7: 47 Jahre alter Fabrikarbeiter, wurde wegen Ulcus duodeni im Jahre 1923 hier gastroenteroanastomiert. 1927 wurde ein Ulcus pepticum diagnostiziert, wurde jedoch, da er eine Diätkur verweigerte, entlassen. Seit 1930 starke Durchfälle mit Abgang von unverdauten Speisen. Ab und zu kotiges Erbrechen. Röntgendiagnose: Gut funktionierende G. E. mit sehr rascher Entleerung, unvollkommenes Magenausgangsbild, für Ulcus pepticum an der G. E.-Stelle kein Anhaltspunkt. Operation am 27. 7. 31: Nach Eröffnung der Bauchhöhle ist sofort der Situs klar zu sehen, es war früher eine G. E. gemacht, die jetzt noch richtig weiterbesteht. Außerdem besteht eine Kommunikation zwischen der G. E. und dem Querkolon und außerdem weiter oralwärts nochmals eine Kommunikation zwischen abführendem Dünndarmschenkel und Querkolon. Am Duodenum ist von einem Ulcus nichts mehr zu sehen, ferner ist der Pylorus für einen Finger bequem durchgängig, obwohl man die Seidenknopfnähte von der Mertensschen Pylorusverengerung noch sieht. Es wird versucht, den Dünndarm an der Gastroenteroanastomiestelle loszulösen und dadurch die Magenöffnung freizubekommen; sodann wird das Querkolon an beiden Stellen frei gelegt, sodaß also 3 Oeffnungen vorhanden sind. Zuerst wird die Magenöffnung verschlossen. Es genügt hier eine fortlaufende Serosanaht und eine Muskularis-Serosanaht, die als Knopfnaht darüber gelegt wird. Sodann werden die beiden Löcher im Querkolon verschlossen, diese Nähte werden dreischichtig ausgeführt. Da die Löcher sehr nahe aneinander liegen, die Passage also etwas eng wird, wird, um eine Stenose zu vermeiden, eine Anastomose zwischen abführendem und zuführendem Kolonschenkel gemacht (mit zweischichtiger Naht). Endlich wird das Jejunum quer verschlossen, indem auch hier zweischichtig genäht wird. — Exitus let. nach 11 Tagen infolge Bronchopneumonie beiderseits und Herzschwäche.

Die Sterblichkeit bei der Gastroenteroanastomie ist mit 3,8 % eine geringe, zumal hier die G. E. (besonders in den letzten Jahren) lediglich als Notoperation bei nicht radikal operierbaren Ulcera angewandt wird. V. Haberer berichtet über eine Mortalität von 7,8 %, Anschütz über eine solche von 11 % und Heß fand 13,8 % Mortalität, während sie bei den Chirurgen, die das Ulcus prinzipiell mit der G. E. behandeln, beträchtlich sinkt. Adam 1 %, Kausch 2 %, Takats 2,7 %, Schünemann 4,5 %, Beer 2,9 %, Hedlund 3 % und Hampel 4 %.

Unter der Erfolgsgruppe I „Geheilt" fallen 73,6 % (53,6 % vollkommen die geheilt und 20 % mit ganz geringen Beschwerden, jedoch voll arbeitsfähig), 26,4 % sind ungeheilt, also nicht arbeitsfähig. Allerdings muß hier berücksichtigt werden, daß bei einem Teil der Geheilten die Beobachtungszeit noch etwas zu kurz ist, um sie für immer als völlig geheilt betrachten zu dürfen, denn v. Haberer und Clairmont wiesen ja schon daraufhin, daß gerade bei der Gastroenteroanastomie die Resultate umso ungünstiger ausfallen, je länger

der Zeitraum nach der Operation ist. Die in der Literatur veröffentlichten Dauererfolge schwanken noch sehr: Lieblein fand 29 % Mißerfolge, Kocher 11,4 %, von Haberer 20 bis 40 %, Hesse 50 %, Wanke 27 %. An der von Verebely'schen Klinik waren nach Takats 50 % geheilt, 22 % gebessert, 28 % ungeheilt. Adam fand 90 % Dauerheilungen, Kreuter 89,2 %. Mayo, Moynihan, Sherren berichten über 90 bis 95 % Dauererfolge, während andere amerikanische und englische Autoren (Meyer, Strauß, Pannett) von 50 bis 75 % sprechen.

Die besten Erfolge sieht man bei den pförtnernahen Geschwüren des Magens und des Duodenums, ferner bei narbig verengertem Pförtner. Man muß danach trachten, die G. E.-Stelle an den tiefsten Punkt des Magens zu legen. Liegt dann die Gastroenteroanastomie noch oralwärts vom Ulcus, wie es Kelling wünscht, so ist außer einer schnellen und glatten Entleerung des Mageninhaltes die völlige Ruhigstellung und Schonung des Geschwürs gewährleistet. Doch ist in vielen Fällen eine oralwärts gelegene G. E. wegen der Gefahr des sich bildenden Blindsackes nicht möglich. In zahlreichen Kontrolluntersuchungen konnte festgestellt werden, daß in beinahe $^2/_3$ der Fälle durch die säureabstumpfende Fähigkeit des Duodenalsaftes, der vor der G. E. hyperacide Magensaft nach derselben hypacide oder in einzelnen Fällen auch anacide Werte zeigte. Die Beeinflussung der Säurewerte durch die G. E. bleibt jedoch eine sehr unsichere.

Callöse Geschwüre heilten nur in zwei Fällen aus. Schon aus diesem Grunde kann die Gastroenteroanastomie nicht als Methode der Wahl angesehen werden. Bedenkt man dann weiter noch, daß sie nicht vor Blutungen schützt, daß die Gefahr der Perforation weiterbesteht, oder daß eine maligne Degeneration des Ulcus dadurch nicht ausgeschlossen und das Ulcus pepticum jejuni relativ häufig ist, oder daß ein frisches Ulcus callös wird, so ergibt sich daraus, daß die Gastroenteroanastomie nur bei einem Teil des Materials erfolgversprechend ist.

Die Querresektion.

Die nach Riedel benannte quere Resektion wurde hier nur in 29 Fällen ausgeführt und zwar im Jahre 1922 14 mal, im Jahre 1925 12 mal, in den Jahren 1924, 1925 und 1927 je einmal, während sie in den übrigen Jahren nicht zur Anwendung gelangte. Wenn an der hiesigen Klinik die quere Resektion verlassen wurde, so geschah es lediglich auf Grund mitgeteilter ungünstiger Dauererfolge anderer Kliniken, die deshalb die quere Resektion ganz aufgegeben haben oder sie nur noch in Ausnahmefällen anwenden. Clairmont z. B. bezeichnete 1921 und 1924 die Erfolge der queren Resektion als schlecht (33 % ungeheilt). Bei Börger bleiben von 11 Fällen nur 4 beschwerdefrei. Finsterer hat wegen seiner schlechten Erfolge seit

1916 diese Methode vollständig verlassen. Ein weiterer Hauptgrund zur Aufgabe der Querresektion war der, daß bei dieser Methode der ganze Pylorus und der größte Teil des Antrum zurückgelassen wird, was nach Ansicht von Haberer und Wanke das Ulcusrecidiv begünstigte. Nur in einem Falle konnte hier ein Ulcusrecidiv beobachtet werden. Es folgt kurz die Krankengeschichte:

B. Adolf, 30 Jahre alt. 1922 wegen perforiertem Ulcus der kleinen Kurvatur Querresektion. Einige Monate beschwerdefrei, dann stellten sich wieder periodisch auftretende Schmerzen ein. In letzter Zeit starke Zunahme der Beschwerden. Eine Röntgendurchleuchtung ergab Stenose im Bereich des Magenausganges infolge eines parapylorischen Ulcus. Nochmalige Operation am 22. 11. 32: An der kleinen Kurvaturseite findet sich am Pylorus ein mit der Leber verwachsenes Ulcus. Es wird der Pylorus mit dem Ulcus und dem praepylorischen Teil des Magens reseciert. Die Vereinigung geschieht nach Billroth I. Heilung. Beschwerdefrei.

Wanke hatte bei 107 Operierten 16 % Mortalität, v. Redwitz 11,9 %, Payr 5,6 %, von Haberer 10 %, Anschütz 11 %. Im unmittel-Anschluß an die Operation starben hier 2 Kranke (= 6,9 %).

Fall 1: 57 Jahre alter Patient, seit vielen Jahren bestehendes Ulcus der kleinen Kurvatur, vor einem Jahr Magenblutung. die sich seit dieser Zeit periodisch wiederholt. Sang. im Stuhl. +++-Operation am 5. Oktober 22: Es handelt sich um ein kleines Ulcus an der kleinen Kurvatur nahe der Cardia. Das Ulcus ist gerade noch durch die Resektion erreichbar. Es wird eine quere Resektion durchgeführt, sodaß man auf beiden Seiten fingerbreit vom Ulcus entfernt bleibt. Die beiden Stümpfe werden in ihrer ganzen Ausdehnung dreischichtig vernäht. Das Pankreas ließ sich gut ablösen, da es aber leicht aus der Umgebung des Pankreas blutet, wird hier ein kleiner Tampon eingelegt. Peritonealnaht, Bauchdeckennaht. — Nach 3 Tagen Nahtinsuffizienz, nach weiteren 4 Tagen Exitus letalis an Peritonitis.

Fall 2: 56 Jahre alter Taglöhner, seit einem halben Jahr bestehendes Ulcus callosum der kleinen Kurvatur. Am 20. 12. 22 quere Resektion. 10 Stunden post operationem Exitus letalis an Magenblutung.

Der größte Prozentsatz der Todesfälle fällt bei den verschiedenen Autoren auf die postoperative Peritonitis, die im Anschluß an Nahtinsuffizienz auftrat. Nach den Angaben von Pamperl und Schwarz waren es von 8 Todesfällen 6, die infolge Nahtdehiscenz an Peritonitis zu Grunde gingen. Die Querresektion sollte nur dann zur Anwendung kommen, wenn eine völlig spannungslose Vereinigung der Magenstümpfe zu erwarten ist. Die Ursache der Nahtinsuffizienz bei Fall 1 dürfte wohl darin zu suchen sein, daß die Resektion zu nahe am Ulcus, also in noch entzündlichem Gewebe, vorgenommen wurde.

Leider waren von diesen 29 Operierten trotz größter Mühe nur 13 zu erreichen. Bei diesen Patienten fielen jedoch die Ergebnisse sehr zufriedenstellend aus. Sämtliche Operierte sind vollkommen arbeitsfähig. 12 von ihnen sind völlig beschwerdefrei, nur einer klagte noch zeitweise über auftretendes Aufstoßen. In keinem Falle konnte ein Recidivulcus beobachtet werden. Auch Pamperl und Schwarz, ebenso Kleinschmidt, Bumm und Kelling fanden günstige Dauerresultate. Bei Pamperl und Schwarz sind z. B. von 93 Querresektionen 84,5 % vollkommen arbeitsfähig. Die genannten Autoren halten ebenso wie Wüdler und Beer die quere Resektion beim pylorusfernen bezw. beim callösen und penetrierenden Ulcus der kleinen Kurvatur für die Methode der Wahl.

Unsere 29 Fälle verteilen sich auf 17 Männer und 12 Frauen. Die meisten Männer und Frauen standen im 50. bis 60. Lebensjahr.

In 26 Fällen handelte es sich um Ulcera der kleinen Kurvatur, in 3 Fällen um Ulcera der großen Kurvatur. 22 Ulcera konnten röntgenologisch sicher diagnostiziert werden, bei einem Fall fanden sich nur unsichere Ulcuszeichen. 3 Kranke hatten bereits eine Diätkur ohne Erfolg durchgeführt.

Auf Grund der zufriedenstellenden Resultate, der Einfachheit und der relativen Ungefährlichkeit der Querresektion, sollte nach den Erfahrungen der hiesigen Klinik diese Methode nicht völlig verlassen werden.

Die Billroth I = Methode.

Seit 13 Jahren gehört die hiesige chirurgische Abteilung zu den Anhängern der radikalen Operationsmethoden, die mit der Resektion des distalen Magenteiles arbeiten, also Billroth I und Billroth II. Vor allem von Haberer, Finsterer, Schmieden, Gulecke und andere setzen sich für dieses Operationsverfahren ein. Sie alle finden die Dauerresultate durchweg besser als bei anderen Methoden. Unter den resezierenden Operationen wird hier die Billroth I-Methode bevorzugt, da hierbei die Form des Magens der normalen am nächsten kommt. Schon 1920 bezeichnet sie v. Haberer als Methode der Wahl beim Magen- und Duodenalgeschwür. Er fordert auch die grundsätzliche Entfernung des Pylorus, von welchem die Reflexe ausgehen, die Magenbewegung und Magensaftabsonderung in der Hauptsache beeinflussen. Andere dagegen beurteilen diese Methode ungünstig und führen die relativ hohe Mortalität an, die besonders durch die beim Billroth I häufig vorkommende Nahtinsuffizienz bedingt sei. Ein Billroth I darf natürlich nicht gemacht werden, wenn die Nahtsicherheit nicht gewährleistet ist. Ist die Spannung der Stümpfe zu groß, so soll die Billroth II-Methode zur Anwendung gelangen. Finsterer warnt davor, den Billroth I bei alten und kachektischen Patienten zu machen, da in diesen Fällen die Regenerations-

kraft zu gering sei, die sonst in 24 Stunden stattgefundene Verklebung der Serosaflächen vollkommen fehle. Außerdem könne durch öftere Verwendung der Drainage der Oberbauchgegend die Zahl der Peritonitistodesfälle vermindert werden. Die Mortalität bei der Resektion schwankt zwischen 2 und 15 %. Je größer die Erfahrung des Chirurgen, umso geringer die Sterblichkeitsziffer. So hatte v. Haberer anfangs 17 % Sterblichkeit, später 5 %. Finsterer hatte bei 865 Resektionen 3,2 %, Denk 3,7 %, Clairmont 8,1 %, Gulecke 10,9 %, Anschütz 11,9 %, Fedoroff 14,5 %.

Nach der Originalmethode Billroth I konnten 100 Fälle operiert werden. Bezüglich der Beteiligung der Geschlechter handelt es sich um 80 Männer und 20 Frauen.

Wenn wir das Alter in Betracht ziehen, hatten 4 (1 M., 3 Fr.) das 20. Lebensjahr noch nicht erreicht. 24 (19 M., 5 Fr.) standen im 20. bis 30. Lebensjahr, 29 (23 M., 6 Fr.) im 30. bis 40. Lebensjahr, 24 (19 M., 5 Fr.) im 40. bis 50. Lebensjahr, 16 (15 M., 1 Fr.) im 50. bis 60. Lebensjahr. 3 Männer hatten das 60. Lebensjahr überschritten.

Die Lokalisation der Ulcera ergibt folgende Verteilung: 46 Ulcera der kleinen Kurvatur, 40 Ulcera pylori, 11 Ulcera duodeni und 3 Ulcera peptica jejuni. Ein Ulcus war perforiert.

Bei 61 Kranken wurde das Ulcus vorher röntgenologisch einwandfrei festgestellt, bei 9 Patienten fanden sich nur indirekte Ulcuszeichen und bei 7 Fällen konnte trotz positiven sicheren klinischen Befundes röntgenologisch nichts Pathologisches gefunden werden.

23 Patienten hatten bereits eine, 15 Patienten 2 gründliche Diätkuren mitgemacht.

In unmittelbarem Anschluß an die Operation starben 6 Kranke (= 6 %), davon 2 an Peritonitis (Nahtinsuffizienz), 3 an Pneumonie, einer starb an Magenblutung.

Nachstehend die Krankheitsgeschichte der vorstorbenen Fälle:

Fall 1: 56 Jahre alte Patientin, seit 8 Wochen in Erscheinung tretendes Ulcus callosum der kleinen Kurvatur. Operation am 26. 6. 26: Am Magen findet sich ziemlich hoch oben (im oberen Drittel) an der kleinen Kurvatur ein Ulcus, das eine ausgedehnte Infiltration in das Omentum minus hinein macht. Resektion nach Billroth I. Die Magen-Darmvereinigung gelingt ohne wesentliche Spannung; die Verschlußnaht wird dreischichtig, die anderen Nähte zweischichtig angelegt. Nach 4 Tagen Peritonitis. Nach 7 Tagen Exitus letalis. Der Obduktionsbefund bestätigte die Nahtinsuffizienz.

Bei diesem Falle handelte es sich um eine alte heruntergekommene Frau mit hochsitzendem Ulcus. Ein Billroth II hätte mit großer Wahrscheinlichkeit die Nahtinsuffizienz vermieden.

Fall 2: 57 Jahre alter Hilfsmeister, seit einem Jahr bestehendes Ulcus ventriculi. Operation am 16. 7. 27. Die Hälfte des Magens wird nach Billroth I reseciert. Am 21. 7. Bauchdeckenabsceß: Eröff-

nung, Glasdrainage. Anschließend Bronchopneumonie rechts. Exitus 8 Tage post operat. Die Autopsie ergab folgenden Befund: Schlaffes Herz, carnifizierende Bronchopneumonie rechts. Frische Bronchopneumonie links. Fibrinöse Pleuritis rechts.

Fall 3: 39 Jahre alter Bürodiener, seit 3 Jahren Ulcusbeschwerden. Operation am 27. 11. 28: Am Magen findet sich praepylorisch etwa 1½ Querfinger vom Pylorus entfernt an der kleinen Kurvatur mehr nach der Hinterwand zu eine mäßige Infiltration, man fühlt eben daselbst eine kleine Nische. Es wird die Resektion ausgeführt, Magen und Duodenum nach Billroth I vereinigt. Sämtliche Nähte werden zweischichtig ausgeführt. Verschluß der Bauchhöhle. Am 4. 12. Exitus letalis. Autopsie ergab Nahtinsuffizienz an der Stelle, wo Einengungsnaht des Magenquerschnittes und Anastomosennaht zwischen Duodenum und Magen zusammentreffen (an der von Billroth genannten „Jammerecke").

Auch diese Nahtinsuffizienz hätte sich vermutlich durch die Modifikation von Kocher oder v. Haberer vermeiden lassen.

Fall 4: 29 Jahre alter Patient, seit 2 Jahren bestehende Ulcusbeschwerden, in schechtem E. und KZ. Operation am 29. 5. 29: Es findet sich etwa in der Mitte der kleinen Kurvatur ein callöses Ulcus mit ausgedehnter Nischenbildung, in die man gut eine Fingerkuppe einlegen kann. Es wird die Resektion nach Billroth I ausgeführt, wobei etwa die Hälfte des Magens in Wegfall kommt. Am 14. 6. Pneumonie links. Am 24. 6. Rippenresektion wegen Pleuraempyem. Am 26. 6. Erbrechen von Blut. Kochsalz, Clauden intravenös, Vivokoll per os. Schließlich Röntgenbestrahlung der Milz, worauf die Blutung zum Stehen kommt. Am 8. 7. Schüttelfrost, Temperatur 40°, Erschwerung der Sprache, erschwerte Bewegungsmöglichkeit des linken Armes, Oedeme an beiden Unterschenkeln. Am 6. 8. plötzliche Verschlechterung, Exitus letalis. Autopsie: Sepsis.

Fall 5: 53 Jahre alter Schlosser, in stark reduziertem E. und KZ., seit 1½ Jahren bestehende Ulcusbeschwerden. Operation am 17. 7. 29: Es findet sich eine an der kleinen Kurvatur beginnende und zirkulär um den ganzen Magen herumgehende Infiltration (mehrere Ulcera!), Resektion nach Billroth I, die sich leicht ausführen läßt. Am 25. 7. nach normalem postoperativen Verlauf Exitus letalis. Autopsie: An mehreren Stellen des Magens, besonders in Oesophagusnähe, zahlreiche frisch blutende pfefferkorn- bis knapp erbsengroße Ulcera.

Fall 6: 34 Jahre alter Betriebsleiter, seit 9 Jahren Ulcusbeschwerden. Operation am 20. 2. 30: Es handelt sich um ein Ulcus der kleinen Kurvatur mit tiefer Nische nahe am Pylorus. Billroth I, der sich gut ausführen läßt. Am 25. 2. Exitus. Die Obduktion ergab ausgedehnte Bronchopneumonien beiderseits, Bronchitis, Brustfellverwachsungen. Altes Mitralvitium.

Was nun die Heilungserfolge anlangt, so sind 88,5 % als gut zu bezeichnen.

Unter die Erfolgsgruppe I „Völlig geheilt ohne Magenbeschwerden" sind 63,9 %,

unter die Erfolgsgruppe II „Völlig arbeitsfähig, jedoch hie und da leichte Beschwerden" 24,6 % zu rechnen.

11,5 % fallen unter die Erfolgsgruppe III „Arbeitsunfähig wegen bestehender Magenbeschwerden".

Finsterer berichtet von 95,4 % Heilungen, de Qervain von 90 %, Flörken von 90 %, Hesse von 90bis 95 %. v. Haberer rechnet beim Billroth I mit etwa 95 % Dauerheilungen.

Billroth II.

Nach der Methode Billroth II sind 96 Kranke, 70 Männer und 26 Frauen, operiert worden.

Was das Alter anbelangt, so ist zu sagen, daß ein Kranker das 2. Lebensjahrzehnt noch nicht erreicht hatte, 17 Kranke (14 M., 3 Fr.) standen im 20. bis 30. Lebensjahr, 21 (17 M., 4 Fr.) im 30. bis 40. Lebensjahr, 32 (22 M., 10 Fr.) im 40. bis 50. Lebensjahr, 26 (19 M., 7. Fr.) im 50. bis 60. Lebensjahr, ein Mann und eine Frau hatten das 6. Jahrzehnt überschritten.

37 mal waren die Geschwüre an der kleinen Kurvatur lokalisiert, 41 mal am Pylorus und 19 mal am Duodenum. In 3 Fällen wurde die Methode wegen Ulcus pepticum jejuni und in 6 Fällen bei perforierten Ulcera angewendet. 21 Patienten hatten bereits eine Diätkur und 12 Patienten mehrere Diätkuren erfolglos durchgeführt.

Von den 68 Erreichbaren sind 62 völlig arbeitsfähig (= 91 %).

Vollkommen geheilt (ohne jegliche Beschwerden) sind 40 (= 59,7 %).

Hie und da leichte Beschwerden, aber voll arbeitsfähig, haben 22 (= 31,3 %).

Nicht geheilt sind 6 (= 9 %).

Vergleichen wir die Heilungserfolge dieser Methode mit der Operation nach Billroth I, so findet man bei ihr etwas bessere Resultate, zumal wenn man in Betracht zieht, daß der Billroth II doch nur in den schwierigen Fällen zur Anwendung gelangt. Beim Billroth I haben wir 11,5 % Mißerfolge, während sie beim Billroth II bei annähernd gleicher Operationszahl 6.5 % betragen. Andererseits überwiegen die vollkommen Geheilten beim Billroth I die Erfolgsgruppe I des Billroth II um 4,2 %. Finsterer fand bei der Billroth I-Methode ebenfalls etwas schlechtere Dauerresultate als beim Billroth II (92,8 Prozent bezw. 96,7 %).

Nach v. Haberer und Clairmont soll die Sterblichlichkeit beim Billroth II geringer sein als beim Billroth I (v. Haberer 2,0 % bezw. 4,5 %, Clairmont 9 % bezw. 12,5 %). Bei anderen wieder ist die Mor-

talität beim Billroth II höher (z. B. Gulecke: Billroth I: 9,9 %, Billroth II: 15 %). Hier betrug die Mortalität 11,4 % bei 11 Todesfällen. 7 Patienten starben an interkurrenten Erkrankungen (3 an Bronchopneumonie, 1 an crupöser Pneunomie, 1 wegen progressiver Lungentuberkulose, 1 an Lungenembolie, 1 an Herzinsuffizienz). 3 Kranke gingen an Peritonitis (Nahtinsuffizienz), 1 ging an postoperativer Magenblutung zu Grunde. Es folgen kurz die Todesfälle:

Fall 1: Gelblich-blasse, 49 Jahre alte Frau, seit 2 Jahren bestehendes Ulcus. Operation am 9. 6. 23: Es handelt sich um ein Ulcus callosum der kleinen Kurvatur, ferner um ein Geschwür am Pylorus. Resektion nach Billroth II (Krönlein-Mikul.) Alle Nähte zweischichtig. Normaler postoperativer Verlauf. Exitus am 24. 6. Autopsie: Disseminierte Lungentuberkulose.

Fall 2: 49 Jahre alter Maschinenwärter in mäßigem EZ. Seit 2 Jahren bestehendes Ulcus. In den letzten 8 Tagen häufiges Erbrechen von Blut. Operation am 5. 7. 23: Der Magen ist mit der Leber verwachsen und mit Fibrinauflagerungen bedeckt. Beim Betasten des Magens fühlt man am Pylorus an der kleinen Kurvatur eine markstückgroße, flächenhafte Nische, die gegen die Leber zu adhaerent zu sein scheint. Nach Loslösen des Magens von der Leber zeigt sich, daß das Ulcus durch die Wand bereits penetriert und nur durch die Leber gedeckt war. Die Resektion nach Billroth II (Krönlein-Mikul.) läßt sich gut ausführen. Am Magenpräparat ist das große Ulcus penetrans zu sehen und noch ein kleines etwa linsengroßes in der Schleimhaut. Exitus 3 Tage post operationem an Pneumonie.

Fall 3: 59 Jahre alter Gußputzer, seit 2 Jahren bestehendes Ulcus. Operation am 5. 4. 24: Nach Eröffnen des Peritoneums findet man an der kleinen Kurvatur an der Grenze des oberen Drittels einen etwa fünfmarkstückgroßen Tumor in der Magenwand. Nach dem Innern des Magens kann man eine flache Nische palpieren. Resektion im oberen Drittel nach Billroth II (Krönl.-Mikul.). Am 16. 4. Ecitus. Obduktion: Postoperatives Haematom, Verblutung, Bronchopneumonien.

Fall 4: 47 Jahre alte Frau in mäßigem EZ., seit 2 Jahren bestehendes Ulcus. Operation am 26. 7. 24: Am Pylorus findet sich eine eingezogene Narbe, etwas seitlich davon sieht man ein Divertikel mit einem Geschwür, mehrere Drüschen in der Umgebung. Der Magen macht einen entzündlichen Eindruck, er ist enorm groß, sehr schlaff und lang. Es wird die Resektion nach Billroth II gemacht. Der duodenale Stumpf wird dreifach, die Magen-Darmanastomose zweifach genäht. Im resecierten Magen sieht man am Pylorus zwei Ulcera, zum Teil in Vernarbung begriffen, weiter duodenalwärts ein kleines Ulcus in frischerem Zustand. Am 3. 8 Exitus wegen Peritonitis. Die Obduktion ergab Nahtinsuffizienz am Duodenalstumpf.

Fall 5: 60 Jahre alter Hausverwalter in stark reduziertem EZ., seit 15 Jahren Ulcusbeschwerden. Operation am 22. 1. 25: Es

handelte sich um ein großes callöses Ulcus ventriculi, das ganz nahe dem Pylorus sitzt und die ganze kleine Kurvatur aufgerollt hat, sodaß die kleine Kurvatur enorm verkürzt ist. Es läßt sich das Ulcus vom Pankreas loslösen, es wird sodann die Resektion nach Billroth II gemacht mit zweischichtiger Naht. Patient starb am 27. 1. 26 an den Folgen einer croupösen Pneumonie.

Fall 6: 27 Jahre alter Fabrikarbeiter in gutem E. und KZ. Seit einem Jahr Ulcusbeschwerden. Operation am 28. 3. 25: Es findet sich am Duodenum ein callöses Ulcus, das 1 cm jenseits des Pylorus beginnt, ungefähr Pfennigstückgröße hat, dessen Infiltration weit hinab reicht bis in die Choledochusgegend. Es wird die Resektion des Magens ausgeführt, derart, daß cardiawärts weggenommen wird. Es gelingt bis über den Pylorus hinaus zu mobilisieren. Man merkt jedoch, daß ein sicherer Duodenalverschluß nicht ausgeführt werden kann, weshalb das Ulcus zurückgelassen und schließlich Ulcus und Pylorus durchtrennt wird. Der Stumpf läßt sich dann gut einstülpen. Dreischichtige Naht. Billroth II zweischichtig mit Enteroanastomose der zu- und abführenden Schlinge. — In dem resezierten Magen finden sich außerdem noch mehrere Ulcusnarben. Exitus am 2. 6. Die Obduktion ergab folgenden Befund: Ausgedehnte Bronchopneumonien beiderseits. Fibrinöse Pleuritis beiderseits. Acute diffuse Peritonitis. Ursache der Peritonitis nicht nachweisbar. Die ganzen Nahtstellen am Magen, Darm und Duodenalstumpf waren gut versorgt und verschlossen.

Fall 7: 53 Jahre alter Arbeiter in etwas reduziertem EZ., seit 25 Jahren Ulcusbeschwerden. Operation am 7. 11. 25: Man sieht am Duodenum etwa 1cm vom Pylorus entfernt an der Vorderwand eine narbige Einziehung, in gleicher Höhe an der Hinterwand fühlt man ein gut pfennigstückgroßes callöses Ulcus, das ins Prankreas hinein penetriert ist. Das Pankreas ist herangezogen und fest verwachsen. Das Ulcus callosum sitzt ebenfalls 1 cm vom Pylorus entfernt im Duodenum. Nachdem der Duodenalstumpf weit mobilisiert ist, wird die Resektion gemacht. Es gelingt dann durch Umschneidung des Geschwürs das Duodenum vom Pankreas abzutragen. Der Geschwürsgrund bleibt auf dem Pankreas sitzen. Der Duodenalstumpf läßt sich gut verschließen, sodaß der Gallengang ohne Störung einmünden kann. $^2/_3$ des Magens werden mitreseciert und dann unter Bildung einer kleinen Kurvatur die oberste Dünndarmschlinge nach Billroth II (Krönl.-Mikul.) in den Magenstumpf eingenäht. Am 9. 11. Pneunomie im rechten Unterlappen. Nach 2 Tagen Exitus.

Fall 8: 58 Jahre alte Patientin, angeblich seit 8 Tagen Ulcusbeschwerden. Operation am 14. 9. 28: Es handelt sich um einen großen Tumor am Magen, der hauptsächlich an der kleinen Kurvatur bis über die Mitte hinaufreicht. Außerdem sieht man ein Ulcus am Duodenum hart jenseits des Pylorus. Ausgedehnte Drüsen finden sich sowohl an der kleinen wie an der großen Kurvatur. Die

Resektion wird derartig ausgeführt, daß oben im Gesunden der Magen amputiert wird und unten jenseits des Ulcus das Duodenum durchtrennt wird. Es zeigt sich dabei, daß die Stenose so eng ist, daß höchstens noch ein Durchgang von Bleistiftdicke vorhanden ist. Vereinigung der Stümpfe nach Billroth II, sämtliche Nähte zweischichtig, nur die Stumpfnaht dreischichtig. — 6 Tage post operationem starb die Patientin an Herzschwäche.

Fall 9: 41 Jahre alter, hagerer Schlosser, wurde 1922 wegen gedeckt perforiertem Ulcus gastroenteroanastomiert. 1924: Ulcus pepticum jejuni an der abführenden Dünndarmschlinge der Gastroenteroanastomie. Die Gastroenteroanastomiestelle wurde damals resecciert, der alte Weg also wieder hergestellt. Bis 1926 beschwerdefrei. Machte dann zu Hause 2 Leubekuren, die leichte Besserung brachten. November 1927: Leubekur auf der inneren Abteilung. Beschwerdefrei bis vor 8 Tagen. Seit dieser Zeit häufiges Erbrechen. Operation am 14. 1. 28: Man fühlt am Pylorus eine Härte, die mit der Leber fest verwachsen ist und offenbar durch ein Ulcus bedingt ist. Eine Resektion des Duodenums ist wegen dieser Verwachsungen unmöglich. Es wird deshalb beschlossen, den Magen zu resecieren nach Billroth II und den Pylorus stehen zu lassen. Der Magen ist sehr ektatisch, sodaß sich ein sehr großes Stück resecieren läßt. Am Pylorus bleibt ein ganz kleines praepylorisches Stück stehen. Sämtliche Nähte zweischichtig, Pylorusstumpf dreischichtig. Am Schluß Braun'sche Enteroanastomose. Exitus 4 Tage post operationem. Obduktion: Diffuse eitrig-fibrinöse Peritonitis. Nahtinsuffizienz am Operationsstumpf. Rechtsseitige Pleuritis, rechtsseitige Unterlappenbronchopneumonien, Bronchitis.

Fall 10: 50 Jahre alter Bahngehilfe, seit 2 Jahren Ulcusbeschwerden. Operation am 23. 10. 31: Hoch oben an der kleinen Kurvatur oberhalb der Mitte nahe der Cardia ein callöses Ulcus, das in das Omentum minus hineingeht. Resektion nach Billroth II. Der Duodenalstumpf wird mit der Nähmaschine geschlossen, ebenso der Stumpf am Magen. Die Gastroenteroanastomie wird im unteren Winkel angelegt. Braun'sche Enteroanastomose. Im aufgeschnittenen Präparat sieht man an der kleinen Kurvatur zwei ziemlich große callöse Ulcera, die von starker Infiltration umgeben sind. Die Resektion ist etwas knapp, offenbar noch im infiltrierten Gewebe. — Nach 2 Tagen Bronchopneumonie links. Am 29. 10. Bronchopneumonie rechts, Peritonitis. Am 7. 11. 34 Exitus letalis. Die Obduktion ergab außer schwerer Bronchopneumonie beiderseits und Thrombus in der rechten Vena iliaca Nahtinsuffizienz des distalen Resektionsstumpfes mit Bauchdeckenfistel.

Fall 11: 30 Jahre alter Taglöhner in gutem EZ., seit 1922 Magenbeschwerden. Operation am 17. 7. 32: Es findet sich an der Vorderwand des Duodenums etwa 1 Querfinger jenseits des Pylorus ein callöses Ulcus, dessen Infiltration relativ weit nach unten reicht.

Billroth II, Braun'sche Enteroanastomose. Normaler postoperativer Verlauf. 8 Tage nach der Operation steht Patient ohne Erlaubnis auf, wobei er kollabiert, nach 10 Minuten erholt sich Patient jedoch wieder. 13 Tage später steht er abermals auf, erneuter Kollaps. Im Verlaufe von 5 Minuten Exitus. Autopsie: Reitender Embolus an der Teilungsstelle der Arteria pulmonalis, der sich bis in die Verzweigungsäste fortsetzt.

Perforierte Ulcera.

Wohl die schwierigste Komplikation des Magen- oder Duodenalulcus dürfte neben der Blutung der acute Durchbruch in die freie Bauchhöhle sein und bei kaum einem zweiten Leiden muß der Chirurg schneller zur Operation schreiten, als gerade beim Geschwürsdurchbruch. Zeigen doch zahlreiche Statistiken, daß die Aussichten auf Erfolg umso günstiger sind, je früher der Eingriff gemacht wurde. In erster Linie ist es also der Hausarzt, der für die hohe Mortalität, die in manchen Zusammenstellungen zu finden ist, verantwortlich zu machen ist. Eine Zunahme der Geschwürsperforation, wie sie Schwarz an der Schloffer'schen Klinik in den Jahren 1925, 1926 und 1927 bemerkte, konnte, wenn man die heutige Zusammenstellung mit einer früheren aus den Jahren 1908 bis 1912 vergleicht, nicht beobachtet werden. Sie läuft wohl parallel mit der Zunahme des Ulcus überhaupt.

Von 1922 bis 1932 kamen im ganzen 111 perforierte Ulcera auf die chirurgische Abteilung, also bei 555 operativ behandelten Geschwüren 20,5 %. Brütte berechnete den Prozentsatz ebenfalls auf 20 %, während Gulecke auf 6,5 % kam. Was die Beteiligung der Geschlechter betrifft, so fanden mehrere Autoren in den letzten Jahren ein deutliches Ueberwiegen der Männer. So war das Verhältnis Männer : Frauen bei Brütt 133 : 80, bei Hoche und Marangos 20 : 1, bei Schwarz 92 % : 8 %, während in alten Zusammenstellungen die Frauen weitaus in der Mehrzahl sind (Brunner: 142 Männer auf 281 Frauen oder Shoemaker: 115 Männer auf 123 Frauen. Hier entfallen auf 107 Männer 5 Frauen (= 4,5 %).

Was das Alter anbelangt, so hatten 8 Männer das 20. Lebensjahr noch nicht erreicht, 45 Perforierte (43 M., 2 Fr.) standen im Alter von 20 bis 30 Jahren, 29 Männer im Alter von 30 bis 40 Jahren, 14 (13 M., 1 Fr.) im Alter von 40 bis 50 Jahren, 12 (10 M., 2 Fr.) im Alter von 50 bis 60 Jahren, 2 Männer hatten das 6. und ein Mann das 7. Lebensjahrzehnt überschritten.

Unter diesen saß 46 mal die Perforation am Duodenum, 7 mal an der kleinen Kurvatur, 56 mal am Pylorus und in 2 Fällen handelte es sich um ein perforiertes Ulcus pepticum jejuni.

Früher bestand die Therapie des perforierten Ulcus nur in der Uebernähung der Perforation. Gelingt der Verschluß wegen

Brüchigkeit der infiltrierten Magenwand infolge Durchschneidens der Nähte nicht sicher, so hilft man sich durch Deckung des Loches mittels eines Netzzipfels. In den Fällen, in denen es sich um Duodenal- oder Pylorusulcera handelte oder bei denen durch die Uebernähung eine gewisse Verengung bestand, Stenoseerscheinungen also zu befürchten waren, wurde noch eine G. E. angelegt, um eine rasche Entleerung zu garantieren und um einer späteren Notoperation vorzubeugen. Seitdem 1919 v. Haberer auch die Resektion beim perforierten Ulcus empfahl und verschiedene Autoren (Brütt, Enderlen, Bundschuh) über gute Dauerresultate berichteten, findet diese Operationsart immer mehr Anhänger. Das wesentliche bei der Resektion ist die richtige Indikationsstellung. Entscheidend ist hier nicht die Zahl der Stunden, die nach erfolgter Perforation verstrichen sind, sondern der Allgemeinzustand des Patienten.

Von den 111 Fällen wurden 5 einfach übernäht, 2 mal wurde lediglich drainiert, 96 mal wurde an die Uebernähung die Gastroenteroanastomie angeschlossen, einmal die Resektion nach Billroth I und 6 mal nach Billroth II und in einem Falle die quere Resektion ausgeführt.

22 (= 19,8 %) von diesen 111 Patienten mit perforiertem Ulcus gingen zugrunde. Von diesen saß das Ulcus 6 mal am Duodenum, 4 mal an der kleinen Kurvatur und 12 mal am Pylorus. Vergleicht man diesen Prozentsatz mit den Sterblichkeitsziffern anderer Autoren, so ist er als sehr günstig zu bezeichnen. Petzlack z. B. hat eine Mortalität von 60 %, Enderlen 34,1 %, Kunz 25,2 % Mühsam 50 %, Paugger (Sauerbruch) 18,8 %, Hoche und Marangos 33,3 %, Bager kommt bei einer Zusammenstellung von 50 schwedischen Krankenhäusern auf eine Gesamtmortalität von 32,8 %. Die Mortalität hängt natürlich von dem Zeitraum ab, der zwischen Perforation und Verschluß des Ulcus verstrichen ist. Der gute Operationserfolg ist somit zum Teil auch ein Verdienst der einweisenden Aerzte. Bei einer Perforationsdauer von 1 bis 4 Stunden ist kein Todesfall zu verzeichnen, bei einer solchen von 4 bis 6 Stunden starben 3 Patienten, 3 starben nach 6 bis 12 Stunden, 5 nach 12 bis 24 Stunden und 11 nach 24 bis 48 Stunden.

Von den 96 mit Uebernähung und Gastroenteroanastomie behandelten Fällen starben 19, was einer Mortalität von 19,8 % entspricht. Von den 5 Patienten mit einfacher Uebernähung kamen 2 ad exitum. Ein Patient mit seit einigen Tagen bestehender Peritonitis, bei dem man nach Eröffnen des Peritoneums einen durch Dünndarmschlingen gebildeten, fest verbackenen Tumor fand, weshalb auf eine weitere Operation verzichtet und nur ein kleiner Tampon eingelegt wurde, starb nach einigen Tagen an Peritonitis. Bei den 8 Resezierten ist kein Todesfall zu verzeichnen (= 0,0 %). Dieses Ergebnis ist bei dem doch immerhin großen Eingriff als sehr befriedigend zu bezeichnen, wenn auch nicht vergessen werden darf,

daß nur bei den günstigsten Fällen die Resektion ausgeführt wurde, während die Gastroenteroanastomie bei fast allen Fällen zur Anwendung gelangte.

Die Todesursache war bei 15 der Verstorbenen Peritonitis, bei 5 von ihnen fanden sich außerdem eitrige Bronchopneumonien. 2 Patienten starben an Lungenembolie, einer an Herzinsuffizienz. Ein weiterer Patient hatte neben seiner Magenperforation einen eingeklemmten Leistenbruch, er verstarb an einer Pneumonie.

Es folgen nun kurz die Krankengeschichten der Fälle, die innerhalb der 4. bis 12. Stunde nach der Perforation letal verlaufen sind:

Fall 1: 38 Jahre alter Fabrikarbeiter, niemals Magenbeschwerden. Vor 3 Stunden an heftigen Magenschmerzen erkrankt. Sofortige Operation: Nach Eröffnung der Bauchhöhle entweicht Luft. Es findet sich an der Vorderwand des Pylorus eine etwa linsengroße Perforationsöffnung, deren Umgebung stark schwielig verändert ist. Die Perforation wird übernäht. der Pylorus nach Mertens verschlossen und eine hintere antiperistaltische Gastroenteroanastomie angelegt. Die Bauchhöhle wird anschließend mit mehreren Litern Kochsalz ausgespült, dann schichtweiser Verschluß. Anfangs subjektives Wohlbefinden. Nach 5 Tagen Schmerzen in der rechten Unterbauchseite (Douglas-Abceß!). 2 Tage später Durchbruch des Abscesses in die freie Bauchhöhle. Operation: Pararektalschnitt rechts. Nach Eröffnung entleert sich sowohl aus dem Douglas als auch von oben aus der Lebergegend massenhaft nach Coli riechendes Exsudat. Das gleiche Bild zeigt sich bei Eröffnung der Bauchhöhle links. Auch hier sind die Dünndärme acut entzündlich gerötet. Drainage des kleinen Beckens und des subphrenischen Raumes beiderseits. Nach 3 Tagen Exitus letalis.

Fall 2: 57 Jahre alter Patient in gutem EZ., seit 3 Jahren bestehendes Ulcus, Perforation vor 3½ Stunden. Operation: Nach Eröffnung der Bauchhöhle kommt sofort Mageninhalt. Am Pylorus findet sich eine pfennigstückgroße Perforation. Der Ulcusrand ist fünfmarkstückgroß und nach vorne gelegen. Eine Resektion ist nicht gut möglich, da die Infiltration sehr hart an den Choledochus herangeht und deshalb eine Versorgung nach Billroth I oder Billroth II unmöglich ist. Es wird deshalb die Perforation vernäht, darüber eine zweite Serosanaht gelegt und schließlich das ganze zur Pylorusverengerung nach Mertens eingestülpt. Sodann wird eine G. E. antiperistaltisch senkrecht angelegt. Spülung mit Kochsalz. Verschluß. 10 Tage später Bauchdeckenabceß und Bronchopneumonie, nach weiteren 3 Tagen Exitus letalis. Obduktionsbefund: Lungenembolie beiderseits. Keine Peritonitis. Schlaffes Herz. Vorgeschrittene Coronarsklerose. Eitrige Herzbeutelentzündung. Thrombose des Plexus prostaticus.

Fall 3: 29 Jahre alter Fabrikarbeiter, seit 2 Jahren Magen-

beschwerden. Vor 3 Stunden bei der Arbeit Perforation. Operation: Erbsengroße Perforation eines Ulcus an der Vorderwand des Pylorus. Uebernähung und Verschluß des Pylorus nach Mertens, sowie hintere Gastroenteroanastomie. Normaler postoperativer Verlauf. Nach 10 Tagen Eröffnung eines kleinen subcutanen Abscesses am rechten Oberschenkel. Nach weiteren 2 Tagen plötzliches Auftreten von Schmerzen im ganzen Abdomen. Bald brettharte Spannung. Incision eines Douglasabscesses. 2 Stunden später Exitus letalis an Peritonitis.

Fall 4: 39 Jahre alter Patient in reduziertem EZ. mit 7jähriger Ulcusanamnese. Perforation vor 8 Stunden. Operation: Es findet sich an der Vorderwand des Pylorus eine erbsengroße Perforation, dessen weitere Umgebung stark narbige Veränderungen aufweist. Das Ulcus wird übernäht, dann eine hintere G. E. mit kurzer Schlinge angelegt, der Pylorus nach Mertens verschlossen. Naht. Nach normalem postoperativem Verlauf kollabiert Patient 10 Tage post operationem plötzlich. Einen Tag später Exitus letalis. Die Obduktion ergab Verblutung aus dem Ulcus.

Fall 5: 56 Jahre alter Winzer in mäßigem E. und KZ., starker Potator (10 bis 15 Liter Wein pro Tag), der auch bei der Aufnahme unter Alkoholwirkung steht, klagt seit 6 Wochen über Magenbeschwerden. Operation 10 Stunden nach erfolgter Perforation: Sofort nach Eröffnung des Peritoneums entleert sich trübseröses, nicht riechendes Exsudat. Es findet sich an der Vorderwand des Pylorus eine etwa erbsengroße Perforationsöffnung, die sofort zweischichtig übernäht wird. Anlegen einer hinteren vertikalen G. E. Ausspülen der Bauchhöhle mit mehreren Litern Kochsalz. Vollkommener Verschluß der Bauchhöhle. Etwa ¼ Stunde nach der Operation plötzliches Nachlassen der Herztätigkeit. Im Verlauf weniger Minuten Exitus letalis unter dem Bild der acuten Herzinsuffizienz. Die Obduktion ergab stark atrophisches Herz und Fettleber.

Fall 6: 75 Jahre alter Patient in mittlerem EZ., seit 3 Monaten Ulcusbeschwerden. Operation 10 Stunden nach der Perforation: Nach Eröffnung der Bauchhöhle entleert sich aus derselben dünnflüssiges, eitrig-schleimiges Exsudat, das aber nicht riecht. Die Flüssigkeit ist mit Eiresten durchsetzt. Am Magen und Dünndarm finden sich Fibrinauflagerungen. Im kleinen Becken sind ebenfalls starke Flüssigkeitsansammlungen. An der Vorderwand des Magens, direkt am Pylorus besteht eine linsengroße Perforationsöffnung, aus der sich Mageninhalt entleert. Dieselbe wird übernäht und der Pylorus nach Mertens gerafft. Anlegen einer hinteren G. E. Drainage (doppelt) des kleinen Beckens und Ausspülen der Bauchhöhle. Schichtweise Bauchdeckennaht. 2 Tage später Exitus an fortschreitender Peritonitis.

66,7 % der erreichbaren Gastroenteroanastomierten sind vollkommen beschwerdefrei.

13,3 % klagen über ganz leichte Beschwerden, sind jedoch völlig arbeitsfähig. (Erfolgsgruppe II).

20 % sind wegen noch bestehender Magenbeschwerden arbeitsunfähig.

Als geheilt sind demnach 80 % zu bezeichnen. 3 Patienten bekamen ein Ulcus pepticum an der G. E.-Stelle. Die nach Billroth I operierte Patientin ist völlig beschwerdefrei. Von den 6 nach Billroth II Operierten konnten 4 erreicht werden. 2 davon sind völlig geheilt, einer klagte noch hie und da über Aufstoßen, ist jedoch arbeitsfähig. Ein Patient hat noch Ulcusbeschwerden.

Die Resultate der Resektion scheinen ebenso günstig zu sein wie die Erfolge nach G. E. Bedenkt man jedoch, daß die Mortalität, wie auch verschiedene Statistiken beweisen, etwas geringer ist und daß die Gefahr des Ulcus pepticum wie auch die Blutung aus dem Geschwür durch die Resektion fast völlig beseitigt wird, so erscheint es empfehlenswert, die Resektion nach Billroth I auszuführen, wenn es der Puls und der Allgemeinzustand des Patienten erlauben. Als Normalverfahren hat jedoch nach den Erfahrungen der hiesigen Klinik die Uebernähung der Perforation und Anlegung einer Gastroenteroanastomie mit folgender Bauchspülung zu gelten. In neuerer Zeit wird hier die Gastroenteroanastomie nur dann gemacht, wenn bei der Uebernähung der Perforation eine Verengerung des Pylorus entsteht.

Das Ulcus pepticum jejuni.

Die wohl meist gefürchtetste und schwerste Nachkrankheit der Magen- und Duodenaloperationen ist das folgende Ulcus pepticum jejuni. Für die Aetiologie des peptischen Jejunalgeschwüres gelten wohl auch all die Theorien, die für das Ulcus ventriculi und duodeni aufgestellt sind. Eine Hauptrolle bei seiner Entstehung spielen die hohen Salzsäurewerte. Dafür spricht ja schon die Tatsache, daß nach Carcinomoperationen diese Komplikation größte Seltenheit ist. Dagegen findet man das Ulcus pepticum fast nur nach der Gastroenteroanastomie und Pylorusausschaltung, also nach Operationsmethoden, die auf die Acidität nur geringsten Einfluß haben. Zweifellos besteht auch bei den vom Ulcus pepticum Betroffenen eine große Neigung zur Geschwürsbildung, das erhellt schon daraus, daß trotz mehrmaliger operativer Eingriffe immer wieder Rückfälle beobachtet werden. Im hiesigen Material finden sich unter 517 Operationen 9 Fälle (= 1,7 %) von Ulcera peptica. Dazu kommen noch 3 weitere Fälle von solchen Patienten, die nicht primär hier operiert wurden, sondern später mit ihrem Ulcus pepticum zur Behandlung an die hiesige chirurgische Abteilung kamen.

Es folgen nun kurz die Krankengeschichten der beobachteten Ulcera peptica-Fälle.

Fall 1: W. J., 22 Jahre alt. Seit 7 Jahren Ulcusbeschwerden. Hat bereits 3 Diätkuren erfolglos gemacht. Vor 1½ Jahren auswärts

operiert: Billroth II (nur kleine Resektion wegen Ulcus duodeni mit teilweiser Einstülpung des Geschwürs). Seit einem Jahr wieder krampfartige Magenbeschwerden, häufiges Erbrechen, meistens abends, Obstipation. Acidität: 53/75. Auf strenge Leubekur keine Besserung. Die Röntgendurchleuchtung ergab Ulcus pepticum. Relaparotomie: Es zeigt sich, daß am Magen und zwar an der Stelle, an der die Darmanastomose mit der Magenverschlußnaht zusammenkommt, ein Ulcus pepticum sitzt, in das man gerade eine Fingerkuppe einlegen kann. Das Ulcus wird excidiert, wodurch ein talergroßes Loch entsteht. Dieses Loch in der Magenwand wird durch zweischichtige Seidenknopfnähte verschlossen, über die nochmals eine fortlaufende Serosanaht gelegt wird. — 3 Monate beschwerdefrei, danach wieder die alten Beschwerden. Röntgenologisch Ulcus pepticum jejuni. Acidität — 10/10. Nach erfolgloser Leubekur abermals Operation: An der Anastomosenstelle zwischen Magen und Dünndarm findet sich kein Ulcus, dagegen fühlt man ein bohnengroßes Loch an der Anastomosenstelle zwischen den beiden Dünndarmschlingen. Es wird nun der Magen eröffnet, sodaß man die Anastomosenstelle gut überblicken und das Ulcus pepticum an der Enteroanastomosenstelle gut fühlen kann. Die Anastomose zwischen Magen und Dünndarm wird durch Catgutknopfnähte sodann vollständig verschlossen; dann eine neue Anastomose zwischen vorderer Magenwand und dem abführenden Dünndarmschenkel unterhalb der Einmündung der Galle zweischichtig angelegt. Wurde beschwerdefrei entlassen. 3 Jahre später einige Tage lang krampfartige Magenbeschwerden. Röntgenologisch konnte nur ganz leichte Gastritis festgestellt werden.

Fall 2: N. Johann, 41 Jahre alt. Seit 1918 Magenbeschwerden. 1922 Operation wegen perforiertem Ulcus pylori: Uebernähung und Anlegung einer hinteren G. E. 1924 wurde röntgenologisch Ulcus pepticum an der abführenden Schlinge der G. E. festgestellt. Damals Resektion der G. E.-Stelle. Der Magen wurde verschlossen, sodaß die Speisen ihren gewöhnlichen Weg durch den Pylorus wieder nahmen. Patient war beschwerdefrei bis 1926, machte dann zu Hause 2 Leubekuren durch, die leichte Besserung brachten. 2 Jahre später wieder heftigste Magenschmerzen und häufiges Erbrechen angedauter Speisen. Der Röntgenbefund ergab Pylorusstenose, Stenosenperistaltik und Ulcus pylori. Acidität 34/74. Operation: Man fühlt am Pylorus eine Härte, die mit der Leber fest verwachsen ist und offenbar durch ein Ulcus bedingt ist. Eine Resektion des Duodenums ist wegen dieser Verwachsungen unmöglich. Es wird deshalb Resektion nach Billroth II beschlossen, die ausgeführt wurde, wobei am Pylorus ein ganz kleines präpylorisches Stück stehen bleibt. Braun'sche Enteroanastomose. Verschluß des Bauches. Nach 5 Tagen Exitus an Nahtinsuffizienz am Operationsstumpf, diffuse eitrig-fibrinöse Peritonitis. Rechtsseitige Unterlappenpneumonie.

Fall 3: Christine V., 34 Jahre alt. Seit 2 Jahren Ulcusbeschwerden. Vor einem Jahr auswärts hintere G. E. und Uebernähung wegen perforiertem Ulcus. Seit dieser Zeit immer drückende Schmerzen in der Magengegend. Saures Aufstoßen. HCl: 40/85. Röntgendurchleuchtung: Kein Anhaltspunkt für ein Ulcus. Trotzdem Operation am 19. 11. 24: Am Pylorus sieht man kleine Geschwülstchen, die offenbar von der alten Naht des perforiert gewesenen Geschwürs herrühren. Das Geschwür selbst ist nicht mehr zu fühlen, auch keine Härte in der Gegend des Pylorus. Dagegen fühlt man an der G. E.-Stelle hinten an dem zuführenden Ende der Oeffnung eine Härte, die wohl als kleines Ulcus pepticum aufzufassen ist. Es wird die Resektion nach Billroth II ausgeführt. Eine Enteroanastomose zwischen zuführendem und abführendem Dünndarmschenkel anzulegen, war unmöglich, da die zuführende Schlinge zu kurz ist. An der G. E.-Stelle findet sich ein kleines Ulcus von Bohnengröße. Patientin befindet sich zurzeit in einer Heilstätte wegen Lungentuberkulose. Von seiten des Magens ist sie beschwerdefrei.

Fall 4: M. Daniel, 54 Jahre alt. Seit 3 Monaten Magenbeschwerden. Am 1. 3. 24 Operation: Es findet sich ein markstückgroßes ins Pankreas penetriertes Ulcus pylori, das auf das Duodenum übergreift. Da der Choledochus in der Infiltration verläuft, wird eine hintere G. E. mit Verschluß nach Mertens angelegt. Nach 2 Jahren wieder Ulcusschmerzen. Am 12. 12. 27 abermals Operation: An der G. E.-Stelle findet sich ein Ulcus pepticum, das in das Quercolon eingebrochen ist. Die Perforationsstelle läßt sich leicht abtrennen. Es wird die ganze G. E.-Stelle abgelöst, sodaß man also 3 Löcher hat, erstens am Magen, zweitens am Quercolon, drittens an der oberen Dünndarmschlinge. Durch die Magenöffnung wird festgestellt, daß das Ulcus ausgeheilt ist und daß der Pylorus für 2 Querfinger durchgängig ist. Die Oeffnung im Magen wird dreischichtig geschlossen. Eine Resektion wäre wegen den vielen Verwachsungen vor allem auch wegen der Verwachsung mit den Gallenwegen sehr schwierig gewesen. Sodann wird das Loch vom Colon zugenäht. Da vorher festgestellt wurde, daß an der Stelle des Colonloches eine beträchtliche Verengerung besteht, wird, nachdem das Loch dreischichtig verschlossen ist, zwischen zuführendem und abführendem Quercolon eine zweischichtige Anastomose angelegt. Sodann wird die Gastroenteroanastomiestelle an der oberen Dünndarmschlinge reseciert, die beiden Stümpfe End zu End zweischichtig vernäht. Verschluß des Bauches. 2 Jahre später Magenschmerzen, Erbrechen, Aufstoßen. Röntgenologisch wurde damals eine Pylorusstenose festgestellt. Nach weiteren 4 Monaten Einweisung wegen Verdacht auf perforiertes Ulcus pepticum. Röntgenologisch konnte jedoch keine Magen-Darmveränderung festgestellt werden. Auf Leubekur trat Beschwerdefreiheit ein. Patient ist heute arbeitsfähig.

Fall 5: Z. Jakob, 44 Jahre alt. 1920 auswärts wegen Ulcus

pylorus vordere G. E. angelegt, außerdem Braun'sche Enteroanastomose. 3 Monate später wegen Ulcus pepticum (ebenfalls auswärts) Resektion der G. E.-Stelle und eines Teiles des Magens und Einpflanzung des Dünndarms in den Resektionsstumpf. Die alte Enteroanastomose blieb dabei stehen. Anlegen einer neuen Enteroanastomose. Nie völlig beschwerdefrei gewesen. Im Laufe der Jahre mehrere Leubekuren gemacht. 1928 wurde hier ein Ulcus pepticum festgestellt. Eine strenge Leubekur brachte keine Besserung. Deshalb nochmalige Operation am 29. 1. 29: Es findet sich ein Ulcus pepticum, das einen faustgroßen Tumor bildet und in die Leber hineinperforiert ist und dort eine taubeneigroße Nische macht. Das Ulcus wird hier losgelöst. Es wird dann, da der Stumpf noch groß genug ist, das ganze Ulcus pepticum reseciert; zum Glück ist der abführende Schenkel der Dünndarmanastomose so lang, daß eine Resektion möglich ist und der abführende Schenkel in den verkleinerten Magenstumpf eingenäht wird. Der zuführende Schenkel wird oberhalb der Braun'schen Anastomose stumpf verschlossen. Die Anastomose, die die Galle zu dem abführenden Schenkel bringt, kann unberührt bleiben. Am Magenstumpf wird die Oeffnung zunächst verkleinert, dann der abführende Schenkel im Sinne einer Roux'schen Anastomose eingepflanzt. 1930 wurde an der G. E.-Stelle ein Ulcus pepticum festgestellt. Leubekuren brachten leichte Besserung der Beschwerden. Heute ist er bei Einhaltung der Diät fast beschwerdefrei. Nach Genuß von fetten, süßen oder zu sauren Speisen sowie Alkohol Magenschmerzen.

Fall 6: V. Adam, 29 Jahre alt. Seit 11 Jahren Ulcusbeschwerden. Bereits 4 Leubekuren mit kurzdauerndem Erfolg gemacht. 1931 Operation: Es findet sich ein callöses Duodenalulcus, das sowohl auf dem Pankreas festsitzt wie auch die Leber heranzieht. Lösen der Adhaesionen zwischen Leber und Darm. Anlegen einer hinteren vertikalen G. E. 9 Monate beschwerdefrei. Dann erneut wegen Verdacht auf Ulcus pepticum Leubekur, die ihn nur für 4 Wochen beschwerdefrei machte. Acidität 64/84. Am 6. 6. 32 trotz negativen röntgenologischen Befundes Relaparatomie: Es findet sich rechts wie links an der lateralen Seite der G. E.-Stelle ein Ulcus pepticum. Die G. E.-Stelle wird vom Magen abgelöst, was einigermaßen schwierig ist. da die zuführende Schlinge sehr kurz ist. Sodann wird durch den Magen getastet, wobei festgestellt wird, daß der Pylorus für einen Finger gut durchgängig und von dem alten Ulcus nichts mehr zu sehen und zu fühlen ist. Es sind also jetzt wieder normale Verhältnisse geschaffen. — Patient ist nicht beschwerdefrei geworden.

Fall 7: K. Hans, 25 Jahre alt. Seit einem Jahr Ulcusbeschwerden. Mehrere Leubekuren erfolglos. Operation am 28. 1. 31: An der Vorderseite des Duodenums hart am Pylorus findet sich eine narbenverdächtige pfennigstückgroße Stelle, die sich verdickt an-

fühlt. Vom Duodenum ziehen zur Gallenblase entzündliche feine Verbindungsstränge in flächenhafter Ausdehnung. Da wegen des kurzen Duodenums eine Resektion ausgeschlossen ist, wird eine hintere isoperistaltische steile Gastroenteroanastomie ausgeführt. 14 Monate beschwerdefrei. Dann erneut wegen Magenbeschwerden Leubekur. Röntgenaufnahme: Kein Anhaltspunkt für ein Ulcus pepticum. 3 Monate später wieder ziehende Schmerzen im Oberbauch, die gleich nach den Mahlzeiten sich einstellen. Röntgenologisch Verdacht auf Ulcus pepticum an der G. E.-Stelle. Am 8. 7. 32 2. Operation. Man fühlt im Dünndarm gegenüber der G. E.-Stelle eine Härte, die zweifellos von einem Ulcus pepticum stammt. Es wird die G. E.-Stelle abgelöst, die Anastomose eröffnet und vollständig durchtrennt. Unangenehm macht sich dabei bemerkbar, daß die Schlinge, die zur G. E. benutzt wurde, sehr kurz ist. Die Stelle des Ulcus wird reseciert und der Dünndarm End zu End vereinigt. Es wurden also die normalen Verhältnisse wieder hergestellt. In der resecierten Dünndarmstelle sieht man ein pfennigstückgroßes Ulcus pepticum. — Bereits 3 Wochen später wieder Ulcusbeschwerden. Röntgenologisch wurde ein Ulcus duodeni festgestellt. Da eine Leubekur erfolglos war, wurde K. zum dritten Male am 19. 12. 33 operiert: Es findet sich am Duodenum ein Ulcus. Es wird die Resektion nach Billroth II ausgeführt, wobei das Ulcus mit Pylorus zurückbelassen wird. Braun'sche Enteroanastomose. Heilung, beschwerdefrei.

Fall 8: F. Karl, 24 Jahre alt. Wegen perforiertem Pylorusulcus Uebernähung desselben und Anlegung einer hinteren antiperistaltischen G. E. und Verschluß nach Mertens. 8 Monate lang beschwerdefrei, dann eine Stunde nach dem Essen etwa 2 Stunden lang Schmerzen im Oberbauch. Erbrechen. Röntgenaufnahme: Ulcus pepticum jejuni. 2. Operation am 20. 10. 32: Es findet sich das Ulcus pepticum an der G. E.-Stelle bestätigt. Das Ulcus ist callös, greift in großer Ausdehnung auf das Mesocolon über. Es wird die Resektion (die Hälfte des Magens) nach Billroth II ausgeführt, dabei die Jejunumschlinge distal von der früheren Enteroanastomiestelle anastomosiert. Zuletzt wird dann noch eine Enteroanastomose nach Braun angelegt. — Patient ist heute völlig beschwerdefrei.

Fall 9: Z. Josef, 24 Jahre alt. 1931 Operation wegen perforiertem Ulcus duodeni: Uebernähung und hintere Gastroenteroanastomie. Nach 2 Jahren Beschwerdefreiheit, neuerlich Beschwerden, die an Ulcus pepticum denken lassen. Röntgenologisch ergibt sich ein Ulcus pepticum jejuni. Patient lehnt Resektion ab. Auf Leubekur 3 Monate Besserung. Wegen starker Zunahme der Schmerzen sucht er dann erneut die Klinik auf. Freie HCl: 14, Gesamtacidität: 30. Röntgenuntersuchung ergibt Ulcus pepticum an der G. E.-Stelle, Gastritis, Jejunitis. Bei der Operation am 17. 3. 34 findet sich das Ulcus an der G. E.-Stelle. Es wird dann die Resektion des Magens nach Billroth II ausgeführt. Heilung. Beschwerdefreiheit.

Fall 10: H. Georg, 35 Jahre alt. 1929 wegen Ulcus pylori gastroenteroanastomiert. Blieb über 2 Jahre beschwerdefrei. Seither wieder Ulcusbeschwerden, die mit Sicherheit auf das Bestehen eines Ulcus hinweisen. Die Röntgendurchleuchtung bestätigte die Diagnose. Am 15. 12. 32 neuerliche Operation: Es findet sich ein großes, callöses Ulcus pepticum, das pyloruswärts vom abführenden Dünndarmschenkel nach dem Mesokolon zu in gut zweimarkstückgroße Nische penetriert. Die Resektion erfolgt nach Billroth II mit einer Abänderung im Sinne einer Operation nach Roux. Nach 6 Monaten Beschwerdefreiheit Schmerzen bei leerem Magen. Gesamtacidität: 10, Deficit: 17. Röntgenologisch kein Anhaltspunkt für ein Ulcus pepticum. Auf Leubekur und Diathermie für 4 Monate beschwerdefrei. Seit einigen Wochen bei nüchternem Magen wieder Schmerzen, die auf Nahrungsaufnahme verschwinden. Patient hat oft das Gefühl „als stauen sich die Gase im Oberbauch". Säurewerte: 20/36. Anscheinend handelt es sich jetzt um einen intermittierenden Ileus. Patient liegt zur Zeit hier im Krankenhaus zur Beobachtung.

Fall 11: B. Julius, 35 Jahre alt. 1931 Ulcus duodeni, hintere Gastroenteroanastomose. Bereits nach 3 Monaten wieder heftige Schmerzen. Am 7. 1. 32 Operation: Es findet sich ein Ulcus pepticum an der der G. E. gegenüberliegenden Seite des Dünndarms von ungefähr Markstückgröße. Das Ulcus ist mit der Leberoberfläche verwachsen. Es wird losgetrennt, wodurch ein Loch im Dünndarm entsteht. Da nach der Röntgenuntersuchung die G. E. doch nicht funktioniert, da außerdem die Inspektion ergab, daß das Duodenalulcus ausgeheilt ist, wird die G. E.-Stelle vom Magen losgetrennt und die Magenöffnung verschlossen. Sodann wird die Darmöffnung dreischichtig verschlossen, sodaß also der Darminhalt durch die Braunsche Anastomose gehen muß und so die alten Verhältnisse wieder hergestellt werden, nur daß der obere Jejunuminhalt durch die Braunsche Anastomose gehen muß. Heilung per primam. — Im Jahre 1933 fand sich wieder das alte Duodenalulcus. Trotz mehrerer Leubekuren war röntgenologisch das alte Ulcus immer noch zu sehen. Am 12. 2. 34 dritte Operation: Am Duodenum und Pylorus sieht man wohl narbige Veränderungen, aber es ist kein sicheres Ulcus palpatorisch noch inspektorisch nachzuweisen. Auch an der kleinen Kurvatur ist kein Ulcus festzustellen. Da aber röntgenologisch ein sicheres Ulcus angenommen wird, entschließt man sich zur Resektion, die nach Billroth II durchgeführt wird. Es wird $^2/_3$ reseziert. Zur Anastomose mit dem Magen wird der alte blindverschlossene abführende Schenkel der seinerzeit angelegten Enteroanastomose verwendet. Heilung per primam. Rasche Erholung. Beschwerdefreiheit.

Fall 12: L. Jakob, 35 Jahre alt. Seit 2 Jahren typische Ulcusbeschwerden. Am 3. 8. 32 wurde er wegen perforiertem Ulcus pylori operiert: Uebernähung und wegen des kurzen Mesokolons vordere G. E. und Braunsche Anastomose. Ausspülung der Bauch-

höhle mit Kochsalz, Drainage. Nach anfänglich normalem postoperativem Verlauf stellten sich in der 4. Woche neue Magenbeschwerden ein, die aber bald wieder verschwanden. Am 30. 11. plötzlich heftigste Leibschmerzen, die die Diagnose einer erneuten Perforation nahelegten. Die sofort vorgenommene Operation ergab an der G. E.-Stelle eine gut erbsengroße Perforation. Das früher perforierte Duodenalulcus ist vollkommen vernarbt. Es wird eine Resektion des Magens und der G. E.-Schlinge vorgenommen und zwar bleibt am Magen der Pylorus stehen. Es werden ungefähr $^2/_3$ des Magens reseziert. Die zuführende Jejunalschlinge wird bis dicht an die frühere Enteroanastomosenstelle heran reseciert. Die stehenbleibende Jejunalschlinge wird antekolisch nach Roux mit dem unteren Ende des Magenstumpfes anastomosiert. Heilung per primam. Beschwerdefreiheit.

Diese 12 Fälle von Ulcera peptica verteilen sich auf 11 Männer und eine Frau. In den Veröffentlichungen (v. Haberer, Faulhaber und andere) sind ebenfalls in weit überwiegender Mehrzahl die Männer vertreten. 11 mal trat es im Anschluß an eine Gastroenteroanastomose auf. Nur in einem Fall (Fall 1) war die erste Operation, der dann das Ulcus pepticum folgte, nach Billroth II gemacht. Doch in diesem Falle handelte es sich nicht um eine ausgedehnte Resektion, vielmehr wurde, wie es aus der brieflichen Mitteilung des Chirurgen, der sie ausgeführt hatte, hervorging, nur eine kleine Resektion wegen Ulcus duodeni mit teilweiser Einstülpung des Geschwüres gemacht. Die kurz vor der 2. Operation vorgenommene Magenfunktionsprüfung nach Probefrühstück, die die Säurewerte 53/75 ergab, spricht ja auch dafür, daß nur ein kleiner Teil des Antrums entfernt wurde. Ebenso wurde bei dem Patienten von Fall 5, wo auswärts als 2. Operation Billroth II gemacht wurde, nur wenig reseziert. Auch er wurde nach der 3. Operation, wo eine einwandfreie große Resektion nach Billroth II im Sinne Roux' durchgeführt wurde, beschwerdefrei.

Betrachtet man den Sitz des primären Ulcus, so finden sich unter den 12 Fällen 6 Ulcera pylori und 6 Ulcera duodeni. Demnach konnte auch bei diesem Material kein Ulcus pepticum nach einem Ulcus der Magenmitte beobachtet werden. Die Patienten gehörten dem mittleren Lebensalter an, der jüngste zählte 22, der älteste 54 Jahre. Die Jahrzehnte zwischen 20 und 30, 30 und 40 und 40 und 50 sind gleichmäßig vertreten. Eine völlig beschwerdefreie Zeit nach der 1. Operation fand sich bei 8 Patienten, sie schwankte von ¼ bis zu 2 Jahren. Bei 3 Fällen konnte überhaupt von einem Intervall nicht gesprochen werden. Eine besondere Ulcusbereitschaft scheint bei dem Patienten von Fall 12 bestanden zu haben, bei dem bereits 4 Wochen nach Uebernähung eines perforierten Ulcus pylori mit folgender vorderer G. E. und Enteroanastomose es zur Perforation des Ulcus pepticum kam (vgl. Rieß, Winkelbauer). Interessant ist der

Fall auch deshalb, weil er zeigt, daß zu gleicher Zeit Abheilung des alten Ulcus und Entstehung eines neuen Ulcus erfolgen kann.

In allen nachoperierten Fällen wurde das Ulcus pepticum entfernt. 2 Patienten sind auch heute noch nicht beschwerdefrei (Fall 6 und 10). Ersterer wurde lediglich degastroenteroanastomiert, bei letzterem wurde die Operation nach Billroth II im Sinne Roux' ausgeführt. Für die Beschwerden des letzteren ist jedoch nicht ein neues Ulcus pepticum verantwortlich zu machen (siehe Fall 10!). 5 Patienten mußten zum dritten Male operiert werden. Bei keinem von diesen ging eine einwandfreie Radikaloperation voraus. 4 mal kam die Billroth II - Methode zur Anwendung, nur in einem Falle (Fall 1) wurde eine neue vordere Anastomose angelegt. Ein Patient starb post operationem wegen Nahtinsuffizienz. Die restlichen 4 Patienten sind heute beschwerdefrei. Bei Fall 11 war das alte Ulcus recidiviert.

Als vorläufiig geheilt können demnach 66,7 % betrachtet werden. Bei einem postoperativen Todesfall beträgt die Mortalität 8,4 %.

Auch auf Grund hiesiger Erfahrungen sollte die radikale Methode jeder anderen vorgezogen werden, sobald der Allgemeinzustand und die örtlichen Verhältnisse die Ausführung der Operation möglich erscheinen lassen. Schon deshalb sollte gleich bei der ersten Operation prophylaktisch die große Resektion angestrebt werden. Bei der schlechten Heilungstendenz und der Gefahr der Perforation sollte mit konservativer Behandlung nicht viel Zeit verloren werden. Dagegen ist bei der Recidivgefahr des Ulcus pepticum großer Wert auf sorgfältige interne Nachbehandlung zu legen.

Zusammenfassung.

1. Um ein einheitliches vergleichbares Material zu bekommen, wurden auf derselben Abteilung Ulcera ventriculi et duodeni zum Teil mit interner Therapie, zum Teil operativ behandelt. Die 396 erreichbaren Fälle wurden ihrem Heilverlauf nach in 4 Erfolgsgruppen eingeteilt:

Gruppe I: Völlig arbeitsfähig ohne Magenbeschwerden.
Gruppe II: Völlig arbeitsfähig, jedoch hie und da leichte Beschwerden: Saures Aufstoßen, manchmal Obstipation, Nichtvertragen von zu sauren oder schwereren Speisen.
Gruppe III: Arbeitsunfähig wegen bestehender Magenbeschwerden.
Gruppe IV: Verschlechterung des Befindens trotz Therapie.

2. Die rein interne Therapie ergab:

Gruppe I: = 47,4 %
Gruppe II: = 23,7 %,

also 71,1 % befriedigende Resultate.

3. Die mit G. E. behandelten Fälle ergaben:

Gruppe I: = 53,6 %
Gruppe II: = 20,0 %,

also 73,6 % befriedigende Resultate.

4. Die Querresektion, die meistenteils als Behelfsoperation ausgeführt wurde, hatte ein überraschend günstiges Resultat, nämlich 100 %; doch ist bei Bewertung dieser Operationsmethode Vorsicht geboten, da es sich nur um 13 Nachuntersuchte handelt.

5. Bei Billroth I ergab die Nachuntersuchung:

Gruppe I: = 63,9 %
Gruppe II: = 24,6 %,

also 88,5 % gute Resultate.

6. Die Methode nach Billroth II ergab für

Gruppe I: = 59,7 %
Gruppe II: = 31,3 %,

also 91,0 % gute Resultate.

7. Es ist also die Ueberlegenheit der operativen Behandlung der Magen- und Duodenalulcera gegenüber der internen Therapie erwiesen, zumal, wenn man bedenkt, daß es sich bei den intern behandelten Fällen meistens um leichtere gehandelt hatte und der operativen Therapie nur solche unterzogen wurden, bei denen die interne Therapie versagt hatte.

Herrn Prof. Dr. L. Simon in Ludwigshafen bin ich für die freundliche Ueberlassung des Themas zu besonders großem Danke verpflichtet.

Literaturverzeichnis.

1. **Adam:** Zentralbl. f. d. ges. Chir. 1929.
2. **Anschütz:** D. Zt. f. Chir. 1929.
3. **Bahn K. und Rüschen:**
4. **Bauer:** Zbl. f. Chir. 1926.
5. **Baum:** Zbl. f. Chir. 1921.
6. **Beer:** D. Zt. f. Chir. 1923, CLXXVII.
7. **Behrend:** Beitr. zur Chir. Bd. 154.
8. **v. Bergmann:** Mitt. a. d. Grzgeb. 1923, 4 Supplemh.
   Handbuch der inneren Med.
9. **Blum:** Spez. Pathologie und Therap. in. Krkh. 8. Ergänzungsband.
10. **Börger:** A. f. Chirg. 1926.
11. **Brütt:** Beitr. z. klin. Chir. 1922.
    Erg. d. Chir. u. Orthop. 1923.
12. **Bundschuh:** A. f. Chir. 1924.
13. **Bumm:** A. f. Chirg. 1927.
14. **Clairmont:** Wr. kl. Woch. 1916.
    D. Zt. f. Chirg. 1930.
15. **Denk:** A. f. Chirg. 1921.
    Zbl. f. Chir. 1924, 1926.
16. **Enderlen:** D. med. Woch. 1926.
17. **v. Eiselsberg:** A. f. klin. Chirg. 1920.
    Zbl. f. Chir. 1918, 1923.
18. **Federolf** Zt. f. Chir. XVIII.
19. **Finsterer:** Spez. Pathologie u. Therp. inn. Krkh. 5. Ergänzungsband.
    Bruns' Beitr. 147.
20. **Friedemann:** A. f. Chirg. Band 165.
21. **Galgerin:** A. f. Chir. Band 125.
22. **Gruber:** S. zw. Ab. Verd. 1922 VIII.
23. **Gulecke:** Kirschner-Nordmann, d. Chirg. 1927, V.
24. **v. Haberer:** Neue Deutsche Klinik, Bd. VI.
    Verh. d. D. Ges. f. Chirg.
    A. f. Chir. 1918.
    Med. Kl. 1920.
    D. Zt. f. Chir. 1922.
    A. f. Chir. 1922.
    Zbl. f. Chir. 1924.
    A. f. Chir. 1926.
    A. f. Chir. 1927.
    Zbl. f. Chir. 1930.
25. **Hart:** Mitt. a. d. Gr. 31.
26. **Harttung:** A. f. Chir. Bd. 165.
27. **Hedlund:** Zentrorg. f. Chir. 1923, XXIII.
28. **Henning:** Mitt. a. d. Gr. Bd. 42.
29. **Hertel:** Mitt. a. d. Gr. Bd. 42.
30. **Hesse:** D. med. W. 1926.
31. **Hintersteißer:** Bruns Beitr. Bd. 145.
32. **Hoche:** A. f. Chir. 169.

33. **Hohlbaum:** A. f. Chir. 1920.
Mitt. a. d. Gr. IV. Supplement. 1923.
Zbl. f. Chir. 1922.
34. **Hoffmann:** Zbl. f. Chir. 1927.
35. **Jaeger:** A. f. Chir. Bd. 161.
36. **Judin:** A. f. Chir. Bd. 161.
37. **Kalk:** Neue Deutsche Klinik Bd. 6.
Das Geschwür des Magens und Zwölff.
Urban u. Schwarzenberg, 1931.
38. **Kausch:** Handb. der prakt. Chir. III.
39. **Kelling:** A. f. Chir. 1918 und 1922.
Zbl. f. Chir. 1924.
A. f. Chir. 1928.
A. f. Verdkr. 1929.
40. **Kreuter:** Zbl. f. Chir. 1924.
41. **Kunz:** A. f. Chir. 1926.
42. **Lieblein:** Med. Klinik 1928.
43. **Mayo:** J. of. Am. med. ass. 1922.
44. **Meyer:** Ref. Zentralorg. f. d. ges. Chir. 1927.
45. **Moynihan:** Br. med. j. 1928. II.
46. **Mühsam:** Zbl. f. Chir. 1930.
47. **Neller:** A. f. Chir. Bd. 161.
48. **Neumann:** Bruns Beitr. Bd. 155.
49. **Nordmann:** A. f. Chir. 1923. CXXV.
50. **Pamperl:** A. f. Chir. 1927.
51. **Pannett:** Lancet 1927.
52. **v. Redwitz:** Beitr. z. kl. Chir. 1921.
53. **Reischauer:** A. f. Chir., Bd. 145.
54. **Rieß:** Zbl. f. Chir. 1926.
55. **Schmieden:** Zbl. f. Chir. 1921.
A. f. Chir. 1921.
56. **Schünemann:** Beitr. zur klin. Chir. Bd. 1926.
57. **Schwarz:** Beitr. z. klin. Chir. Bd. 145.
58. **Sherren:** Lancex 1920.
59. **Smidt:** A. f. Chir. 1923.
60. **Strauß:** J. of am. med. ass. 1924.
61. **Takats:** Ann. of. surg. 1926.
62. **Wanke:** D. Zt. f. Chir. 1925.
D. Zt. f. Chir. 1929.
63. **Winkelbauer:** Mitt. a. d. Grenzgeb. 41.
64. **Wydler:** Mitt. a. d. Gr. 1922.

Zufriedenstellende Resultate
der einzelnen Behandlungsmethoden.



= Gruppe I: Völlig arbeitsfähig ohne Magenbeschwerden.

= Gruppe II: Völlig arbeitsfähig, jedoch hie und da leichte Beschwerden.

= Gruppe III Arbeitsunfähig wegen bestehender Magenbeschwerden.

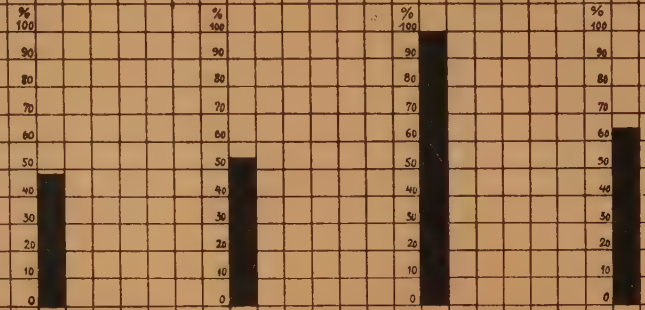

Lebenslauf.

Am 11. Juni 1908 bin ich als Sohn des prakt. Arztes San.Rat Dr. L. Dietzel und seiner Ehefrau Emilie geb. Täffner zu Alsenborn, Rheinpfalz, geboren.

Nach vierjährigem Besuch der Volksschule in Alsenborn trat ich in das humanistische Gymnasium zu Kaiserslautern über, wo ich im April 1927 das Reifezeugnis erhielt.

Ich entschloß mich zum medizinischen Studium und bezog am 1. Mai 1927 die Universität Würzburg. Nach bestandenem medizinischen Vorexamen studierte ich zwei Semester in Heidelberg, dann ein Semester in Innsbruck, um dann nach weiteren zwei Semestern in Würzburg Ende Juli 1933 das ärztliche Staatsexamen zu bestehen.

Nach dieser Zeit gehörte ich acht Monate der chirurgischen Abteilung des Städt. Krankenhauses Ludwigshafen/Rh. und vier Monate der inneren Abteilung als Medizinalpraktikant an. Seit 16. IX. 1934 bin ich daselbst als Assistenzhilfsarzt.